口腔腫瘍　17巻1号　13～85頁　2005

# 舌癌取扱い指針

## ワーキング・グループ案（第1版）

日本口腔腫瘍学会学術委員会
「口腔癌取扱い指針」ワーキング・グループ

グループ長：出雲　俊之（埼玉がんセンター病理科）
桐田　忠昭（奈良医大口腔外科）
草間　幹夫（自治医大歯科口腔外科）
佐藤　徹（鶴見大歯学部第２口腔外科）
篠原　正徳（熊本大医学部付属病院歯科口腔外科）
新谷　悟（愛媛大医学部歯科口腔外科）
田中　陽一（東歯大市川総合病院病理）
林　孝文（新潟大院医歯学総合研顎顔面放射線）
宮崎　晃亘（札幌医大医学部口腔外科）
山根　正之（東医歯大院医歯学総合研顎顔面外科）

# 「舌癌取扱い指針」ワーキング・グループ案（第 1 版）

1. はじめに
2. 口腔癌取扱い指針の目的
3. 用語解説
4. T 因子判定のために
   a）臨床所見
   b）画像所見
5. N 因子判定のために
   a）臨床所見
   b）画像所見

## A. 臨床所見の記載

1. cT 因子
   a）占拠部位：（左側縁 / 舌背 / 右側縁 / 舌下面）
   b）大きさ：前後径（　）×横径（　）×厚さ（　）cm
   c）臨床型：
      1）Tis 癌　（付）ヨード生体染色
      2）T1-2 癌
         表在型　superficial spread type
         外向型　exophytic type
         内向型　endophytic type
      3）T3-4 癌
   d）深達度：（触診 /US）
      深達度（M/SM/MP1/MP2），深さ（　）cm/mm
   e）周囲組織浸潤：（舌根 / 外舌筋 / 口底 / 歯肉 / 下顎骨）
   f）cT：（X/0/is/1/2/3/4a/4b）
2. cN 因子
   a）部位：
   b）転移数：
   c）大きさ：
   d）癒着性の有無：
   e）cN：（X/0/1/2a/2b/2c/3）
3. M 因子：（X/0/1）部位（　）
4. 臨床病期分類：cStag（0/I/II/III/IVA/IVB/IVC）
5. 他癌
   a）口腔：（同時性 / 異時性）部位（　）
   b）他臓器：（同時性 / 異時性）部位（　）
6. 他の口腔内前癌病変：（同時性 / 異時性）部位（　）
7. 口腔内の状態：舌癌に関連する歯牙補綴物（有 / 無）
8. 生活習慣：Brinkman 指数（　　）．Sake 指数（　　）
9. 手術前治療
   a）化学療法：抗癌剤（　　），投与法（　　）
   b）放射線療法：総線量（　　），照射法（　　）
   c）その他：
10. 臨床的手術前治療効果判定：（CR/PR/NC/PD）
11. 生検について

## B. 手術所見の記載

1. 手術術式
   a）舌癌手術術式：（粘膜切除 / 部分切除 / 半側切除 / 舌亜全摘 / 舌全摘 / 舌喉頭切除）
   b）頸部郭清術式：（根治的 / 保存的 / 選択的）
2. cT 因子評価：（X/0/is/1/2/3/4a/4b）
3. 切除断端評価：Ca（－/＋－/＋）部位（　）ヨード染色（不染域 / 染色域）
4. cN 因子評価
   リンパ節摘出分類方法
   a）部位，大きさ，節外浸潤：

| LN 群 | n（/） | 大きさ（<3<6）mm | 被膜外浸潤（－/＋） | 隣接血管浸潤（－/＋） |
|---|---|---|---|---|
| オトガイ下 | | | | |
| 顎下 | | | | |
| 上内頸静脈 | | | | |
| 中内頸静脈 | | | | |
| 下内頸静脈 | | | | |
| 副神経 | | | | |
| 鎖骨上（窩） | | | | |
| その他 | | | | |

   b）cN：（X/0/1/2a/2b/2c/3）
   c）センチネルリンパ節検索

## C. 手術検体の取扱い

1. 固定方法
2. 切り出し方法
   Breadloaf step sectioning（BLSS）法
3. 画像記録

## D. 病理所見の記載

1. pT 因子
   a）占拠部位：（左側縁 / 舌背 / 右側縁 / 舌下面）
   b）大きさ：前後径（　）×左右径（　）×厚さ（　）mm
   c）腫瘍の臨床型：
      1）Tis 癌
      ・Tis 癌（CIS）
      ・Tis 癌（SIN）<Provisional entity>
        全層置換型
        表層分化萎縮型
        表層分化肥厚型
      2）T1-2 癌
        表在　superficial spread type
        外向　exophytic type
        内向　endophytic type
      3）T3-4 癌
   d）深達度：（m/sm/mp1/mp2），深さ（　）mm
   e）周囲組織浸潤：（舌根 / 外舌筋 / 口底 / 歯肉 / 下顎骨）
   f）pT：（X/0/is/1/2/3/4a/4b）

2. 腫瘍組織分類
   a）扁平上皮：Squamousu cell carcinoma
      1）組織学的悪性度（WHO）：（Grade I /II/III）
      2）浸潤様式：Y-K（1/2/3/4C/4D）
      3）その他の所見：
   b）特殊型
      1）疣贅性癌 Verrucous carcinoma
      2）類基底扁平上皮癌 Basaloid squamous cell carcinoma
      3）腺様扁平上皮癌 Adenoid squamous cell carcinoma
      4）紡錘細胞癌 Spindle cell carcinoma
      5）腺扁平細胞癌 Adenosquamous carcinoma
      6）未分化癌 Undifferentiated carcinoma
      7）乳頭状扁平上皮癌 Papillary squamous cell carcinoma
   c）分子病理学的検索
3. 切除断端
   a）粘膜断端．Ca：（－/+），SIN：（－/+），dys：（－/+）部位（　）距離（　）
   b）切除組織断端：Ca：（－/+）部位（　）距離（　）
4. リンパ管・血管・神経浸襲：ly（0，1，2，3）　v（0，1，2，3）　neu（0，1）
5. pN 因子
   a）部位，転移数，大きさ，被膜外浸潤，隣接血管浸潤：

| LN 群 | n（/） | 大きさ（<3<6）mm | 被膜外浸潤（－/+） | 隣接血管浸潤（－/+） |
|---|---|---|---|---|
| オトガイ下 | | | | |
| 顎下 | | | | |
| 上内頸静脈 | | | | |
| 中内頸静脈 | | | | |
| 下内頸静脈 | | | | |
| 副神経 | | | | |
| 鎖骨上（窩） | | | | |
| その他 | | | | |

   b）pN：（X/0/1/2a/2b/2c/3）
6. 病理病期分類：pStage（0/I/II/III/IVA/IVB/IVC）
7. 組織学的手術前治療効果判定：EF（0/1/2/3）

**（付）**

1. 術後経過
   治療後の経過観察についての基準
   局所再発
   後発頸部リンパ節転移
   遠隔転移
   口腔内多発癌
   他部位癌
2. 手術後咀嚼（嚥下，発声）機能評価
3. 転帰：
   生存最終確認日
   原病死（剖検の有無）
   他病死（剖検の有無）

**参考文献**

## 1. はじめに

日本口腔腫瘍学会は，1983年に口腔腫瘍懇話会として発足して以来，学術集会の主要テーマは，口腔癌の診断と治療でした。その間，1993年の第11回大会においての「下顎歯肉癌のT分類について」の主題講演とワークショップをきっかけに症例の公募を行い，1,187例の下顎歯肉癌症例を得て，その分析から，下顎歯肉癌のT4分類においては「下顎管分類」がもっとも妥当であることを明らかにしました。

このことは「口腔癌取り扱い指針」作成の萌芽となりました。さらに，2001年の第19回大会においてワークショップ「外科病理」シリーズをスタートさせました。2002年には，「口腔癌取り扱い指針」ワーキンググループを立ち上げて具体的作業を開始しました。

作業の中で，T1-2舌癌の症例公募には，2,224例得て，その分析から，新たに「臨床発育様式分類：表在型，外向型，内向型」の妥当性を明らかにしました。

これらをふくめて，約3年間の作業を経てここに，「舌癌取り扱い指針」ワーキンググループ案が出来上がりました。これを，2005年1月の第23回大会前に，日本口腔腫瘍学会ホームページ上に開示しました。関係各位のご努力に深甚から敬意を表します。

この案に対して，各方面からの建設的ご批判，ご意見を頂き，日本口腔腫瘍学会「舌癌取り扱い指針」に完成させたいので，ご協力をお願いいたします。

日本口腔腫瘍学会理事長　岡部　貞夫

## 2. 口腔癌取扱い指針の目的

口腔癌を扱ういろいろな立場の人が，共通の認識を持って診断・治療・研究を進めるためには，基本的な考え方や具体的な取扱い方法の標準化が必要である。日本口腔腫瘍学会では，学術委員会に「口腔癌取扱い指針」ワーキング・グループ（WG）を設け，この問題を検討してきた。本指針の目的は，画像情報を含む臨床所見，手術所見，病理所見を共通の基準で検索し，詳細な病態を把握すると共に，多施設の個々の症例から有用な医学情報を集積し，口腔癌の診断・治療・研究発展に資することにあり，口腔腫瘍学の進歩に非常に大きな意義を有するものと考える。

WGでは，まず舌癌に関する本試案をまとめ，学会HP上に掲載した。第23回学会総会において学会員各位の御意見を賜り，修正や追補を加えた上で，日本口腔腫瘍学会「舌癌取扱い指針」WG案（第1版）として掲載するものである。本指針には，現時点における我が国の医療事情に沿って，最も妥当と考えられる舌癌の検索方法を記載した。もとよりこれは，舌癌という病変に対する一つの理解の仕方に過ぎないが，共通の言語により理念を共有できることの意義は大きい。われわれは本指針が口腔癌研究の一つの起点となり，さらに新たな研究が開展していくことを期待するものでもある。そのような研究成果を取り込み改版が重ねられ，本指針が学会員共有の財産として育っていくことを祈念する。

## 3. 用語解説

1. **反応性異型上皮**（Reactive atypical epithelium）：炎症や再生時に上皮細胞が異型像を伴うことがある。上皮組織としてもdysplasiaに類似した組織像を示すが，可逆的な変化である。

2. **前癌病変**（Precancerous lesions）：形態学的に正常なものに比べ癌が発生しやすい状態に変化した組織。WHO（Histological Typing of Cancer and Precancer of the Oral Mucosa 2nd Ed, 1997）では，以下の臨床的分類と組織学的分類に分けている。

a）臨床的分類

1）**白板症**（Leukoplakia）：他のいかなる疾患としても特徴づけられない著明な白色の口腔粘膜病変。白板症は，均一型（Homogeneous）と非均一型（Non-homogenerous）に分けられ，

均一型は，さらに平面型（flat），波状型（corrugated），ヒダ型（wrinkled），軽石様型（pumice-like）に，非均一型は，疣型（verrucous），小結節型（nodular），潰瘍型（ulcerated），紅白板症（erythroleukoplakia）に細分される。

2）**紅板症**（Erythroplakia）：臨床的にも病理組織学的にも他のいかなる疾患としても特徴づけられない鮮紅色の斑状病変。表面は平滑であったり顆粒状や小結節状を示し，正常粘膜との境界は明瞭である場合が多い。

b）組織学的分類

1）**扁平上皮性異形成**（Squamous epithelial dysplasia，dysplasia）：上皮内癌ほどではない細胞異型，および正常な上皮の成熟と層状配列の消失を特徴とする重層扁平上皮の前癌病変。

2）**扁平上皮内癌**（Squamous cell carcinoma in-situ，CIS）：上皮の全層またはほぼ全層にわたって癌の細胞的特徴をもつが，間質への浸潤を伴わない前浸潤期の癌。WHO 分類では，この組織像のみを Tis 癌としている。

3. **扁平上皮内腫瘍**（Squamous intraepithelial neoplasia，SIN）：本指針において提唱する provisional entity。舌粘膜扁平上皮癌の浸潤前期上皮内病変には，WHO 分類において定義される上述の CIS 以外の組織像を示すものがあるとの認識に立ち，これら全てを含んだ Tis 癌の疾患概念。高度の異形成像を呈する浸潤前の腫瘍性病変で，組織亜型により進展期間は異なるが，多くは5年以内に浸潤癌へ進展する。

4. **深達度**（Depth）：舌癌の浸潤の深さを舌の組織構造により表すもので，一般に用いられている消化管癌の用語と同様である。M（粘膜上皮内），SM（粘膜下層浸潤），MP（固有筋層浸潤）。ただし，WG では舌癌においてリンパ節転移が起こる境界を固有筋層へ浅く浸潤した深さとの認識に立ち，MP1（固有筋層に浅く浸潤），MP2（固有筋層に深く浸潤）に細分類した。詳細は，臨床所見及び病理所見の深達度の項を参照されたい。なお，UICC の用語法と同様に，臨床所見は大文字で病理所見は小文字で記載することとする。

5. **Tis 癌**（Tis carcinoma）：UICC 分類における上皮内癌の用語。消化管癌における深達度分類の粘膜内癌（M 癌）に一致する。本来は Carcinoma in-situ（CIS）とも同義であるが，口腔癌においては，WHO 分類により発現頻度の低い特殊な組織像のもののみを CIS と規定しているために用語の混乱がある。本指針では，Tis 癌の用語を上皮内癌の意味で用い，CIS は WHO 分類の規定する組織像のみに限定して用いている。

6. **早期癌**（Early cancer）：舌癌では，病変の大きさが比較的小さく（T1，T2），かつ所属リンパ節転移がなく（N0），粘膜下層にとどまる深達度 SM までの癌を早期癌としている。

7. **初期癌**（Early stage cancer）：初期癌の定義は非常に曖昧であるが，本指針では T1-2 癌と規定し，N 因子及び深達度は問わないものとした。

8. **進行癌**（Advanced cancer）：早期癌よりも進行した癌を進行癌とする。進行癌を中期癌と晩期癌（治療により治癒の見込みのない癌）に分け，さらに晩期のうち死の迫っている癌を末期癌とする。

9. **表在癌**（Superficial carcinoma）：T1-2 癌における一臨床型。消化管癌の肉眼型分類における 0 型に相当する。本指針においては，舌癌の表在癌は，深達度 MP1 まで，深さ 0.5cm 以下と暫定的に規定した。将来的に，リンパ節転移との相関データを基に厳密に決める必要がある。

## 4-a）T 因子判定のための臨床所見

T 因子を記載する上で有用と考えられる，臨床解剖学的な図譜を貼付する。

### 1. 舌背

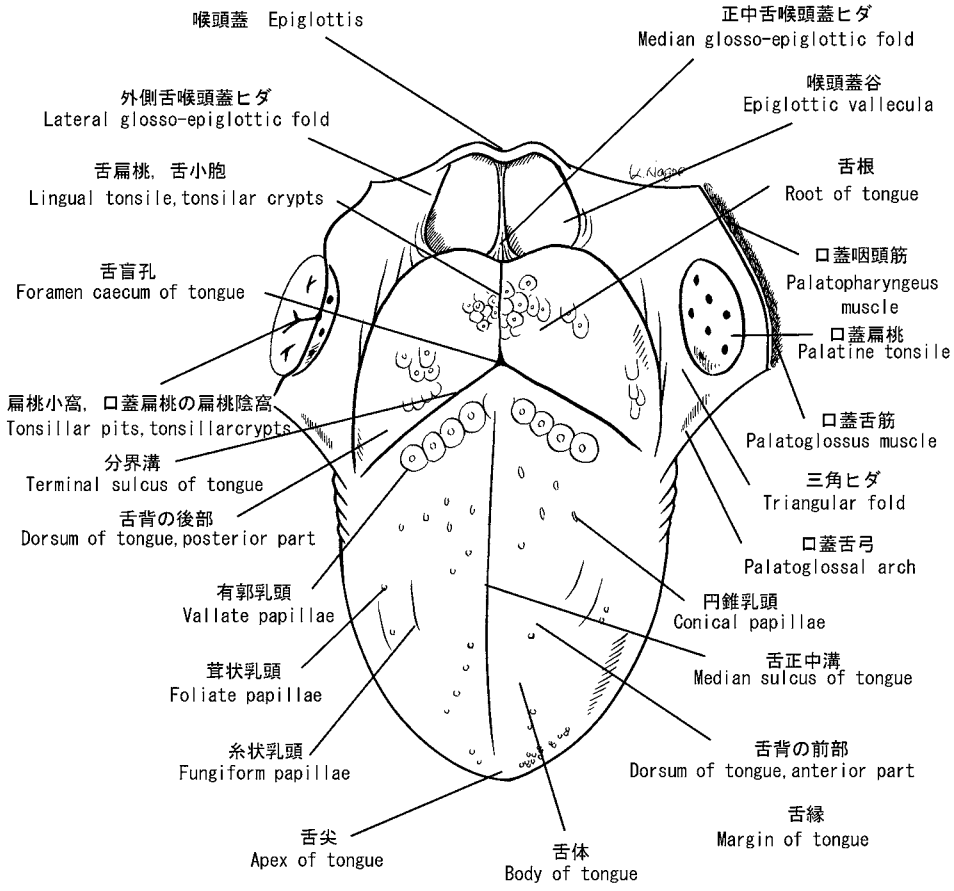

## 2. 舌側縁

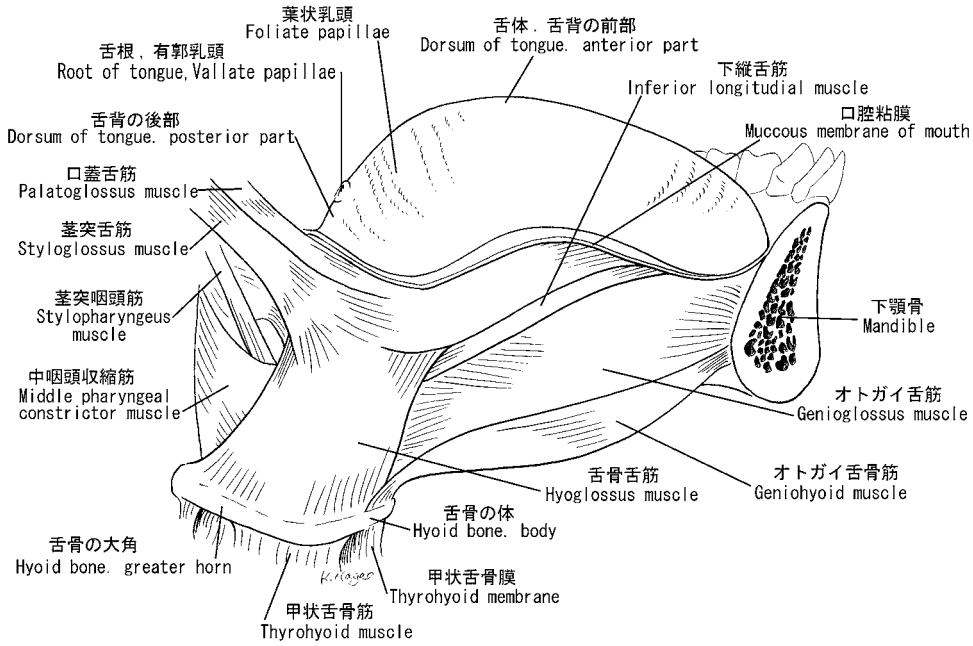
葉状乳頭
Foliate papillae
舌体．舌背の前部
Dorsum of tongue. anterior part
舌根，有郭乳頭
Root of tongue, Vallate papillae
下縦舌筋
Inferior longitudial muscle
舌背の後部
Dorsum of tongue. posterior part
口腔粘膜
Muccous membrane of mouth
口蓋舌筋
Palatoglossus muscle
茎突舌筋
Styloglossus muscle
茎突咽頭筋
Stylopharyngeus muscle
下顎骨
Mandible
中咽頭収縮筋
Middle pharyngeal constrictor muscle
オトガイ舌筋
Genioglossus muscle
舌骨舌筋
Hyoglossus muscle
オトガイ舌骨筋
Geniohyoid muscle
舌骨の体
Hyoid bone. body
舌骨の大角
Hyoid bone. greater horn
甲状舌骨膜
Thyrohyoid membrane
甲状舌骨筋
Thyrohyoid muscle

## 3. 舌前額断

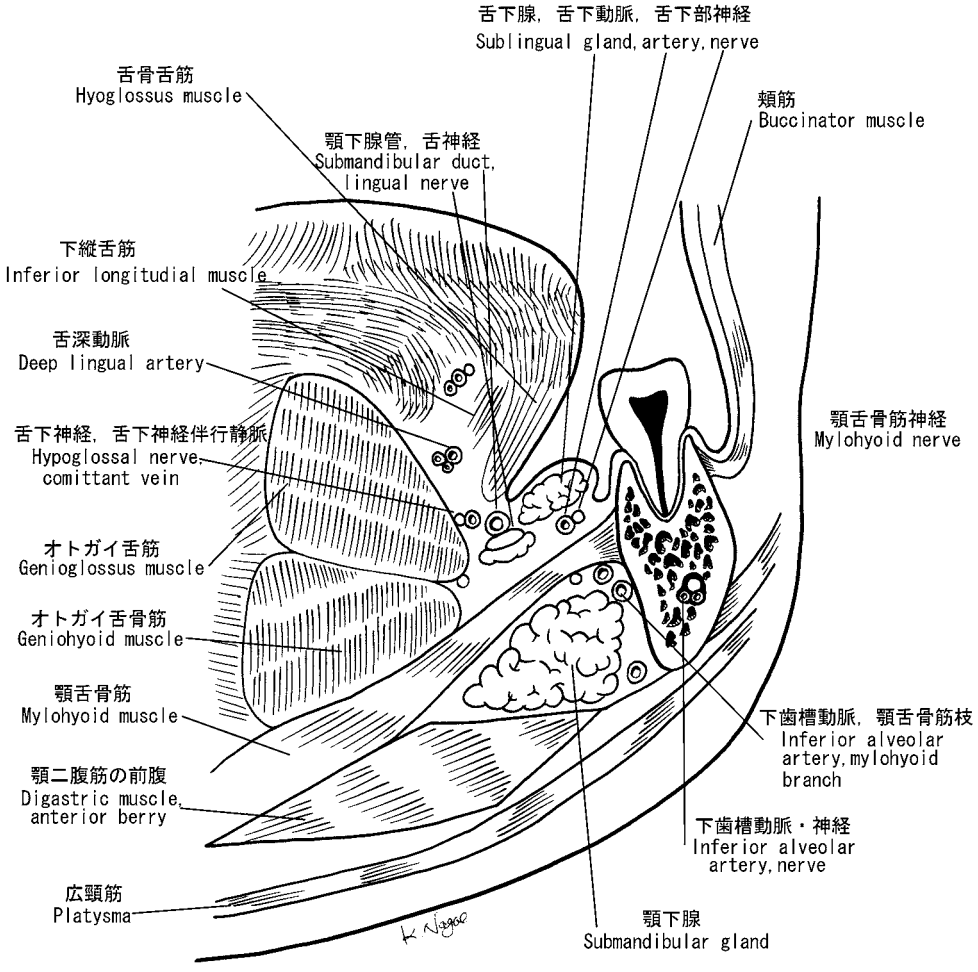
舌下腺，舌下動脈，舌下部神経
Sublingual gland, artery, nerve
舌骨舌筋
Hyoglossus muscle
頬筋
Buccinator muscle
顎下腺管，舌神経
Submandibular duct, lingual nerve
下縦舌筋
Inferior longitudial muscle
舌深動脈
Deep lingual artery
顎舌骨筋神経
Mylohyoid nerve
舌下神経，舌下神経伴行静脈
Hypoglossal nerve, comittant vein
オトガイ舌筋
Genioglossus muscle
オトガイ舌骨筋
Geniohyoid muscle
顎舌骨筋
Mylohyoid muscle
下歯槽動脈，顎舌骨筋枝
Inferior alveolar artery, mylohyoid branch
顎二腹筋の前腹
Digastric muscle, anterior berry
下歯槽動脈・神経
Inferior alveolar artery, nerve
広頸筋
Platysma
顎下腺
Submandibular gland

## 4. 舌矢状断

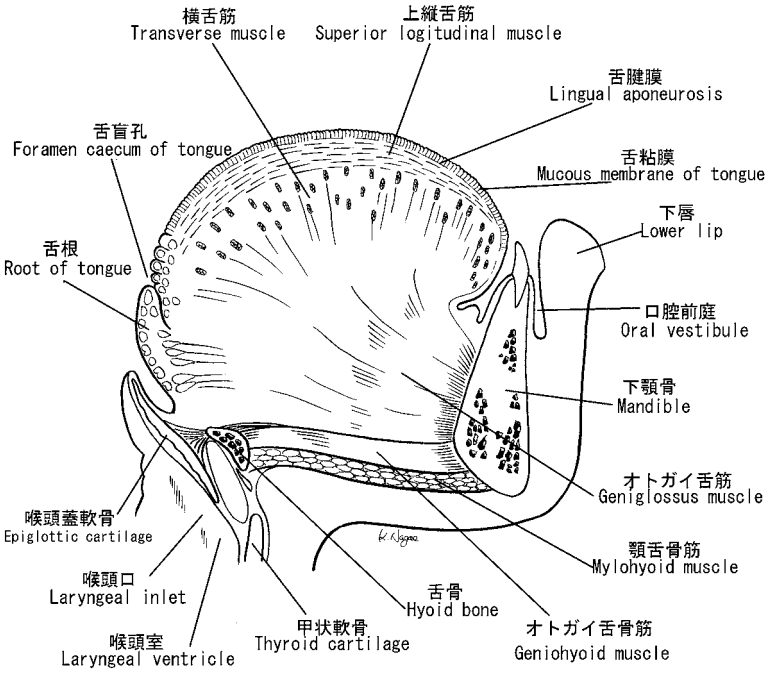
横舌筋
Transverse muscle
上縦舌筋
Superior logitudinal muscle
舌腱膜
Lingual aponeurosis
舌盲孔
Foramen caecum of tongue
舌粘膜
Mucous membrane of tongue
下唇
Lower lip
舌根
Root of tongue
口腔前庭
Oral vestibule
下顎骨
Mandible
オトガイ舌筋
Geniglossus muscle
喉頭蓋軟骨
Epiglottic cartilage
顎舌骨筋
Mylohyoid muscle
喉頭口
Laryngeal inlet
舌骨
Hyoid bone
甲状軟骨
Thyroid cartilage
オトガイ舌骨筋
Geniohyoid muscle
喉頭室
Laryngeal ventricle

## 5. 口腔底

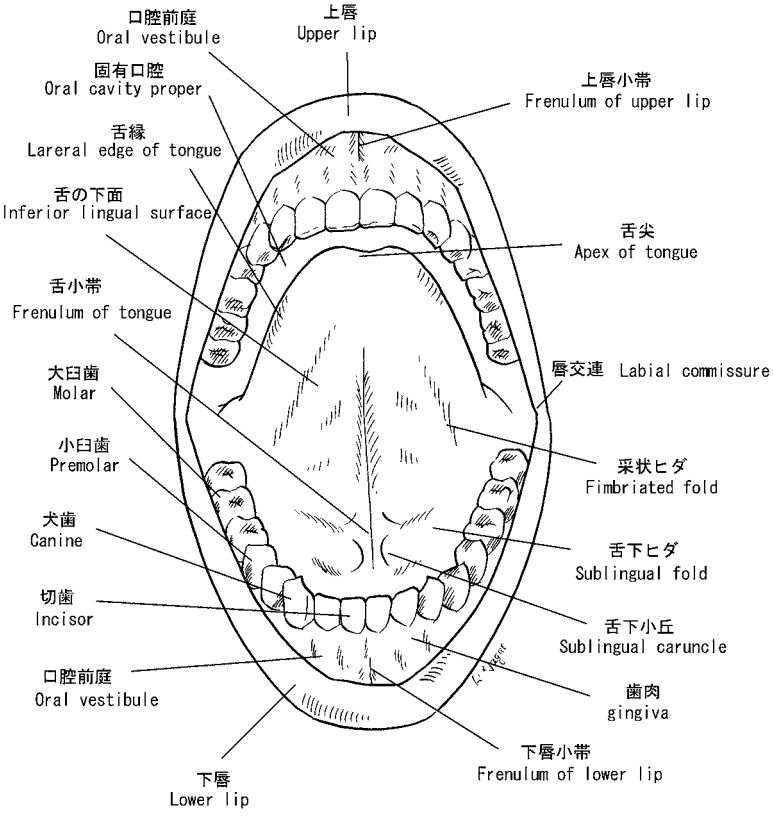
口腔前庭
Oral vestibule
上唇
Upper lip
固有口腔
Oral cavity proper
上唇小帯
Frenulum of upper lip
舌縁
Lareral edge of tongue
舌の下面
Inferior lingual surface
舌尖
Apex of tongue
舌小帯
Frenulum of tongue
大臼歯
Molar
唇交連 Labial commissure
小臼歯
Premolar
采状ヒダ
Fimbriated fold
犬歯
Canine
舌下ヒダ
Sublingual fold
切歯
Incisor
舌下小丘
Sublingual caruncle
口腔前庭
Oral vestibule
歯肉
gingiva
下唇小帯
Frenulum of lower lip
下唇
Lower lip

## 6. 舌の動静脈

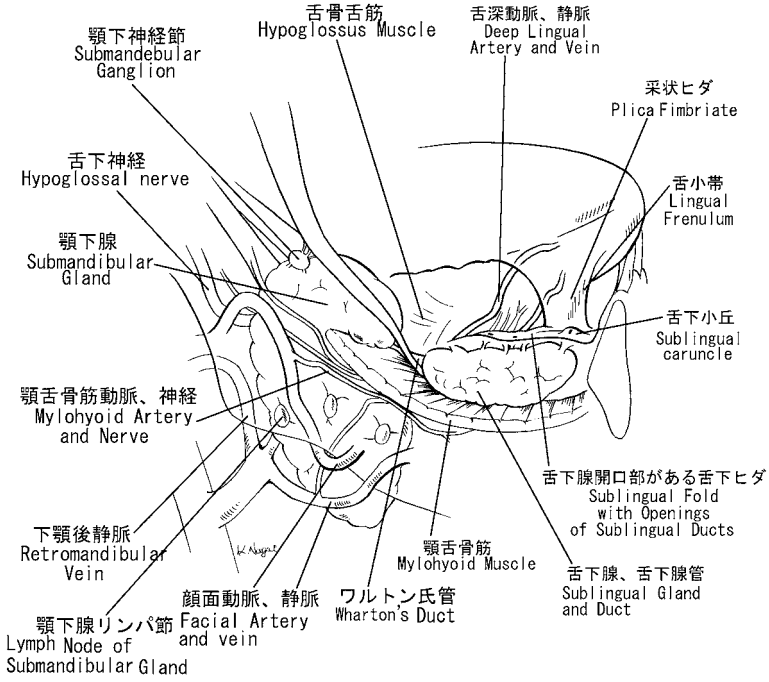


Muscles, arterial supply, and innervation of the tongue

## 7. 舌のリンパ流路

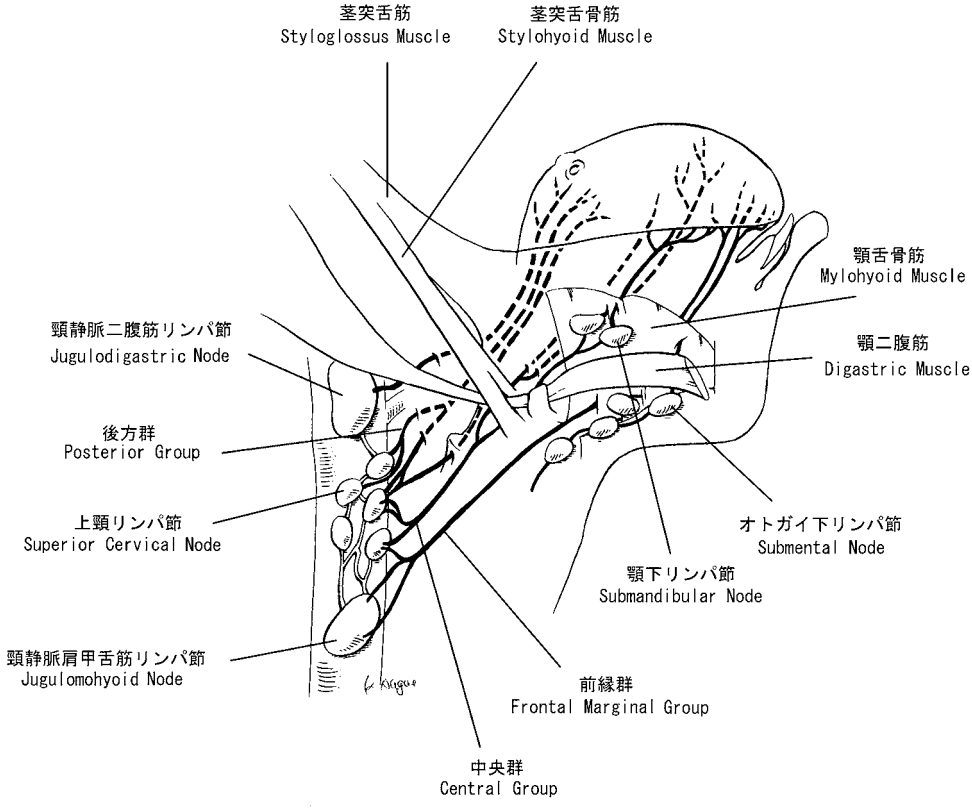


Lymphatic drainage of the tongue, lateral view

## 4-b）T 因子判定のための画像所見

### 1. モダリティと撮影条件

a. CT

1）撮影条件：造影前（単純）と造影後が必要である。基準線はフランクフルト平面，硬口蓋，咬合平面，下顎骨下縁などが用いられているが，その施設での再現性が保たれるように設定するのが望ましい。造影前は 3–5 mm のエックス線ビーム幅のノン・ヘリカルスキャンもしくはヘリカルスキャン（スパイラルスキャン）が，造影後は 3–5 mm のエックス線ビーム幅のヘリカルスキャンが適する。腫瘍の部位において血管内の造影剤濃度がピークとなるタイミングを用いると診断しやすい画像となる。造影剤の注入速度は，シングルヘリカル CT を使用する場合，造影剤自動注入器にて，300mgI/ml の非イオン性ヨード形造影剤を用いて 1.5ml/秒程度が適切である。60 秒前後で目標量が注入完了するように設定し，注入開始後 45 秒程度でスキャンを開始する。目標量は体重により加減する必要がある。撮影範囲は＜ N 因子判定のための画像所見＞の項を参照。

2）造影前（単純）：造影後の撮影範囲を的確にするための概略把握に用いる。腫瘍は舌の脂肪組織の欠落領域として描出される。

3）造影後：腫瘍による間質反応に伴う新生血管により周囲の筋組織よりもタイミングが早く強く造影され，腫瘍の範囲が明瞭化する。

4）アーティファクト対策：歯冠修復物や支台などの金属物は撮影前にすべて除去することが望ましいが，現実的には困難な場合が少なくない。腫瘍の部位により，開口位を設定したり，撮影角度を調整することで対処可能な場合がある。また動きによるアーティファクトも画像の劣化を招くため，患者には体動，特に嚥下をしないように説明する必要がある。

b. MRI

1）撮影条件：造影前 T1 強調画像，脂肪抑制 T2 強調画像，脂肪抑制造影 T1 強調画像が必要である。スライス厚は 4–5 mm で，コイルは口腔から少なくとも中頸部レベルまでカバーできるものが望ましい。撮影断面は軸位断像と冠状断像が必要であり，矢状断像が有用な場合がある。スピンエコー系列を基本とし，舌は脂肪組織が豊富なため脂肪抑制法の併用が欠かせないが，使用機種や患者の体型などにより臨機応変に対応する必要がある。

2）造影前 T1 強調画像：解剖構造の描出に優れ，腫瘍は脂肪組織の欠落領域として描出されるが，正確な進展範囲の評価は困難である。

3）脂肪抑制 T2 強調画像・脂肪抑制造影 T1 強調画像：腫瘍を含む領域が周囲よりも高信号として描出され腫瘍の進展範囲が明瞭に描出される。

4）ダイナミック：通常，脂肪抑制造影 T1 強調画像の撮影前に行われる。造影剤注入後の造影剤の経時的な濃度分布変化を追跡可能だが，画像解像度の低下や撮影断面の限定などの制約が生じる点に注意が必要である。腫瘍の進展範囲の把握に有効である。

5）アーティファクト対策：CT 同様，歯冠修復物などによりアーティファクトが生じるため，撮影前にすべて除去することが望ましい。除去できない場合でも，金属が非磁性体の場合は良好な画像が得られる。しかし，CT などのエックス線検査で検出できないような微量の金属でも顕著な影響を及ぼす場合がある。

c. US

1）口腔内走査：早期癌の場合には，口腔内走査により腫瘍を描出可能である。口底や舌根部に進展した場合には探触子が当てられない場合も少なくない。腫瘍は舌の脂肪組織の欠落領域として低エコーに描出されるため，炎症や治療後の瘢痕形成で腫瘍周囲の脂肪組織が欠落した場合には腫瘍との区別は困難である。＜深達度＞の項を参照。

2）口腔外走査：進展癌の場合には，口腔外走査でも腫瘍を描出可能である。オトガイ下部からの走査により，腫瘍は舌の脂肪組織の欠落領域として低エコーに描出される。顎舌骨筋やオトガイ舌筋，オトガイ舌骨筋への浸潤の評価が可能だが，全体像の把握は困難である。

**2.　舌・口底部の解剖（正常画像解剖）**

a.　画像で確認すべき解剖構造

1）筋肉：オトガイ舌筋（GGM），オトガイ舌骨筋（GHM），茎突舌筋（SGM），舌骨舌筋（HGM），顎舌骨筋（MHM），顎二腹筋前腹（DGM（A）），顎二腹筋後腹（DGM（P）），頬筋（BM）

2）唾液腺：舌下腺（SLG），顎下腺（SMG）

3）血管：内頸動脈（ICA），外頸動脈（ECA），内頸静脈（IJV），外頸静脈（EJV）

4）骨組織：下顎骨（MB），舌骨（HB）

5）リンパ節：オトガイ下リンパ節（submental LN），顎下リンパ節（SMLN），上内頸静脈リンパ節（SIJN），中内頸静脈リンパ節（MIJN）

b.　口底部の正常軸位断像；CT 像と MRI 画像との対比

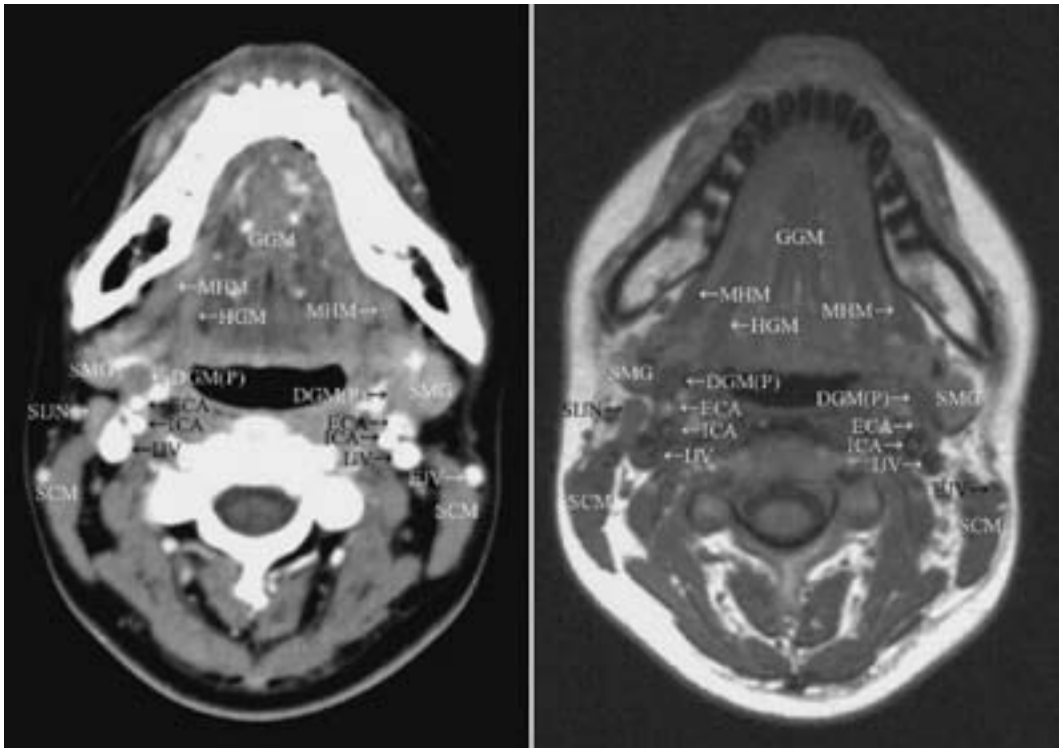


Fig. 1　左：造影 CT・右：T1 強調 MRI

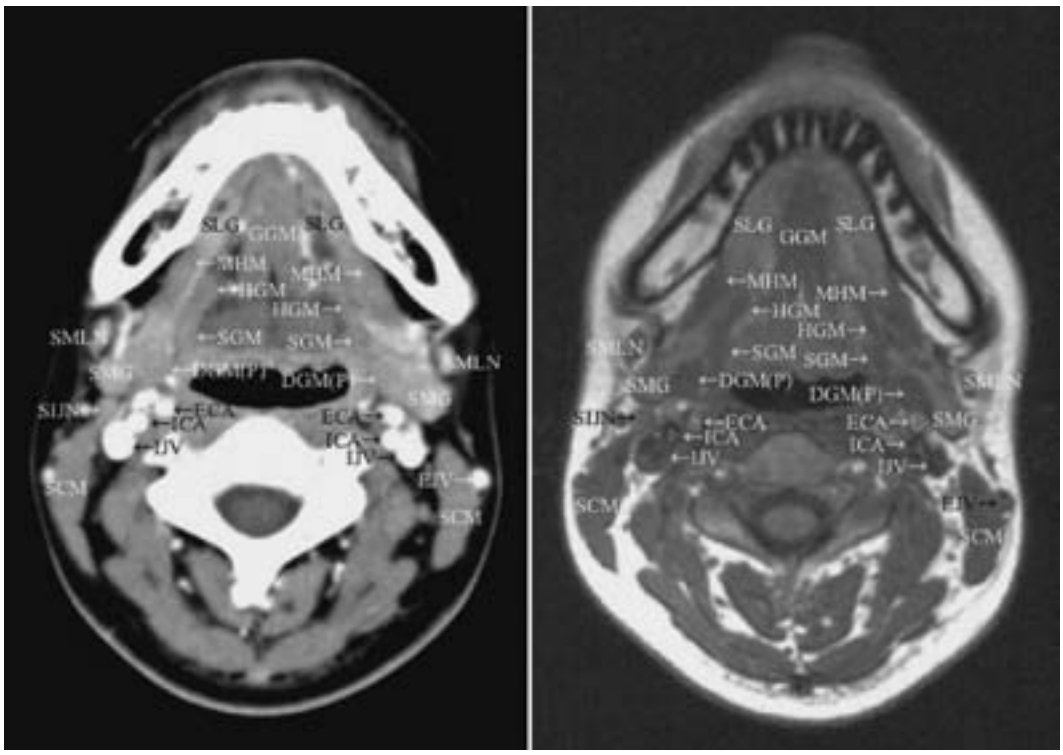


Fig. 2　Fig. 1 より 4.8mm 下方；左：造影 CT・右：T1 強調 MRI

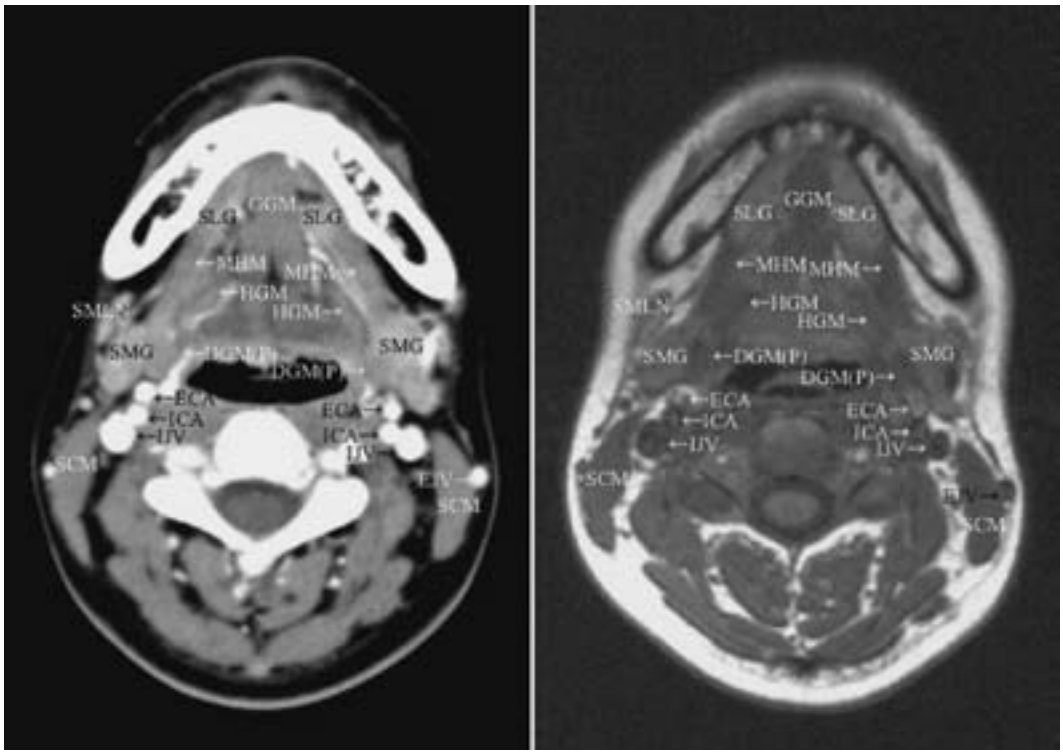


Fig. 3　Fig. 1 より 9.6mm 下方；左：造影 CT・右：T1 強調 MRI

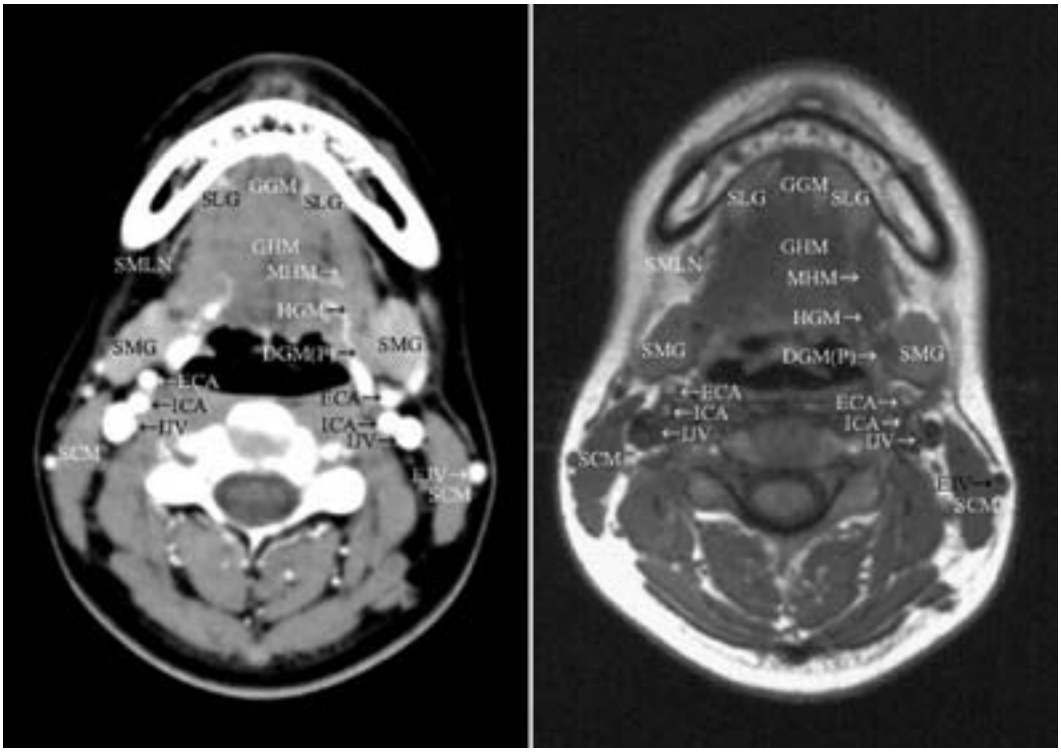


Fig. 4　Fig. 1 より 14.4mm 下方；左：造影 CT・右：T1 強調 MRI

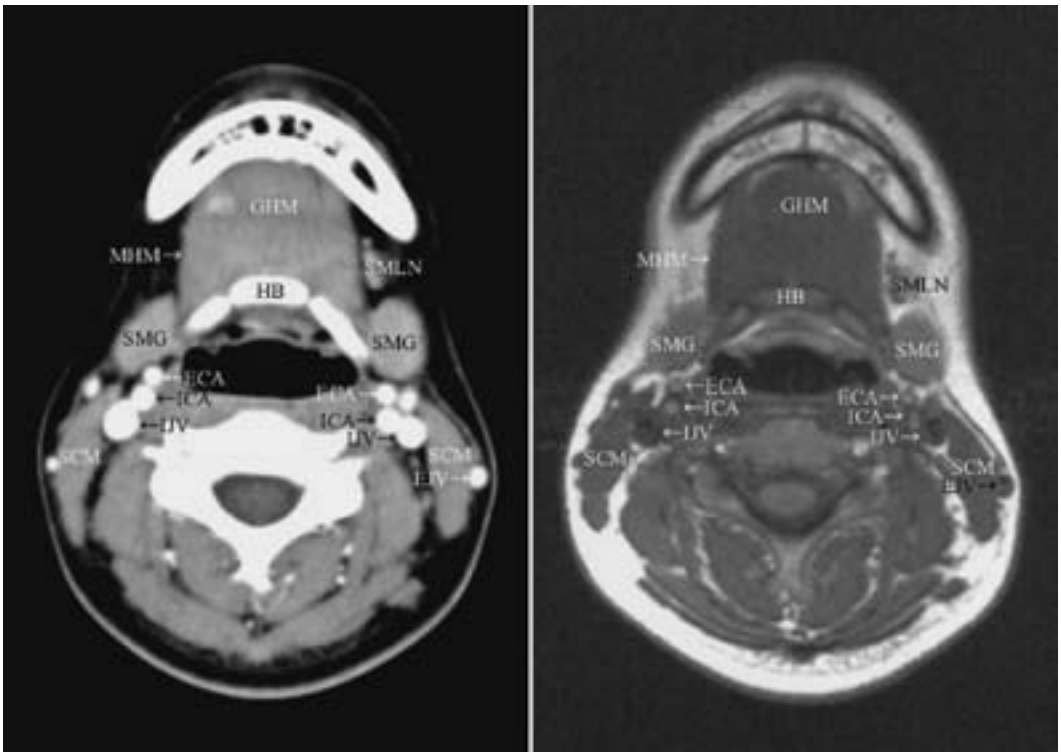


Fig. 5　Fig. 1 より 19.2mm 下方；左：造影 CT・右：T1 強調 MRI

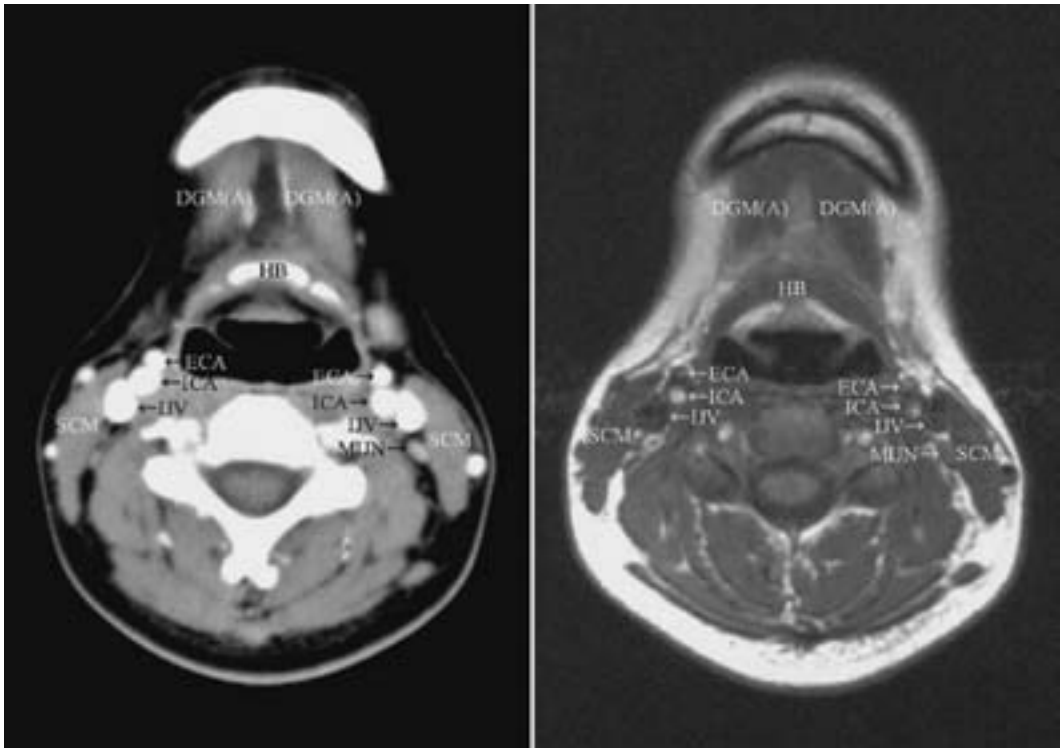


Fig. 6　Fig. 1 より 24.0mm 下方；左：造影 CT・右：T1 強調 MRI

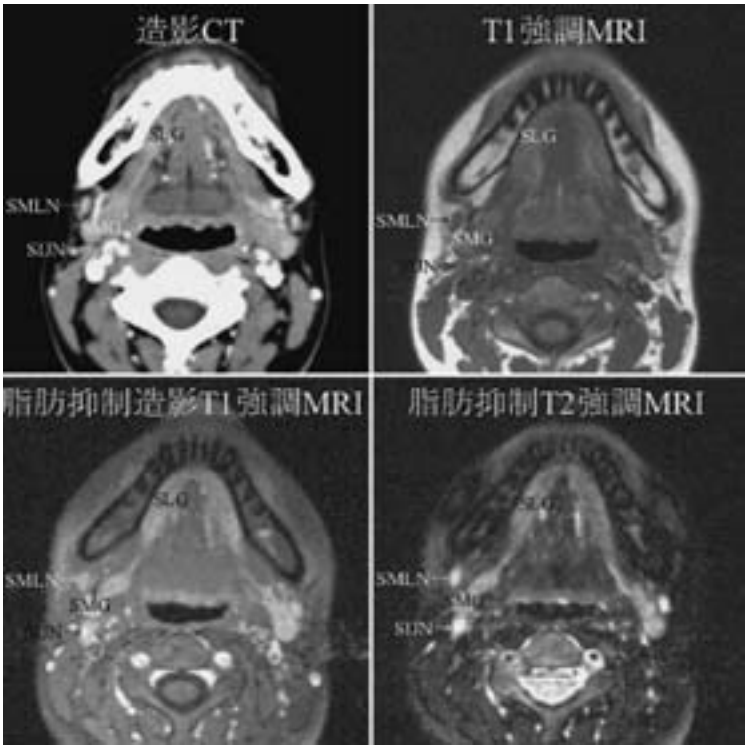


Fig. 7　Fig. 2 のレベルにおける脂肪抑制画像との比較

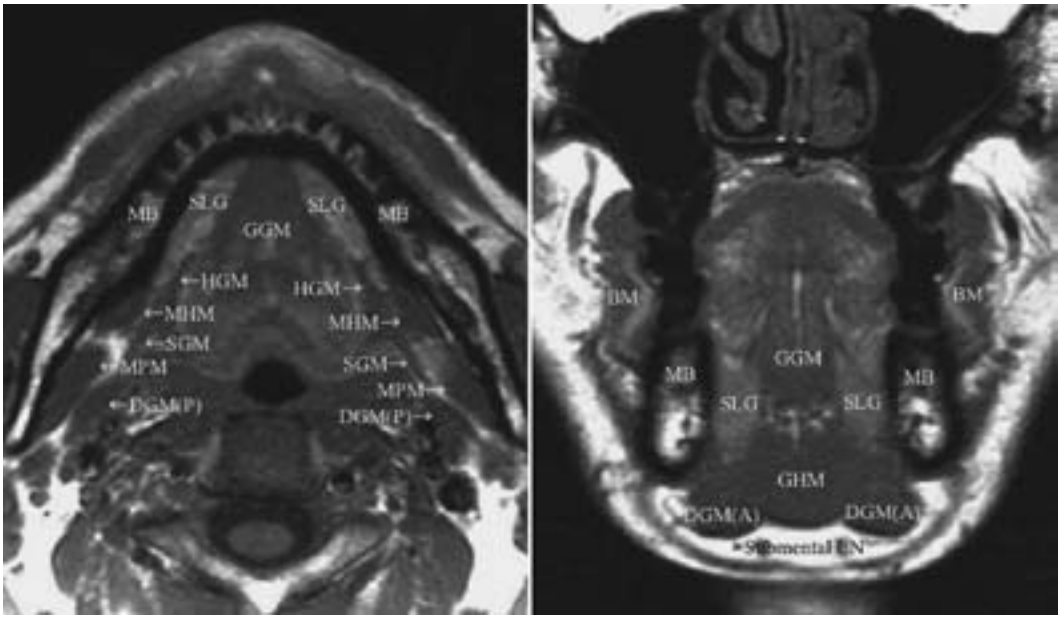


Fig. 8　左：軸位断 T1 強調 MRI・右：冠状断 T1 強調 MRI

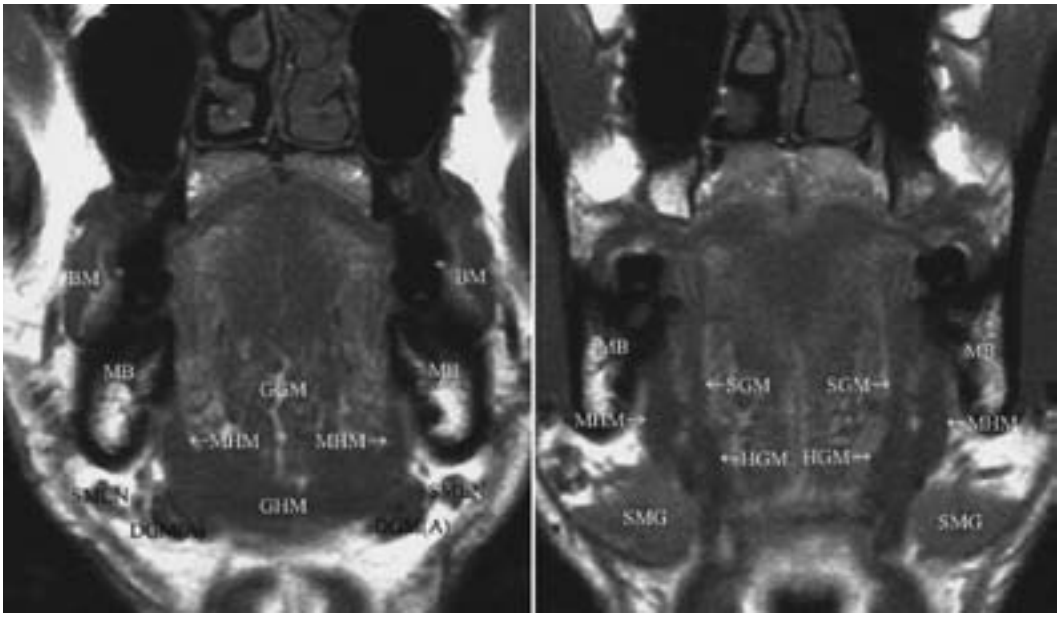


Fig. 9　左：Fig.　8 右より 4.8mm 後方の冠状断 T1 強調 MRI・右： Fig.　8 右より 9.6mm 後方の冠状断 T1 強調 MRI

c. 口底部の正常軸位断像と冠状断像との対比（MRI 画像）

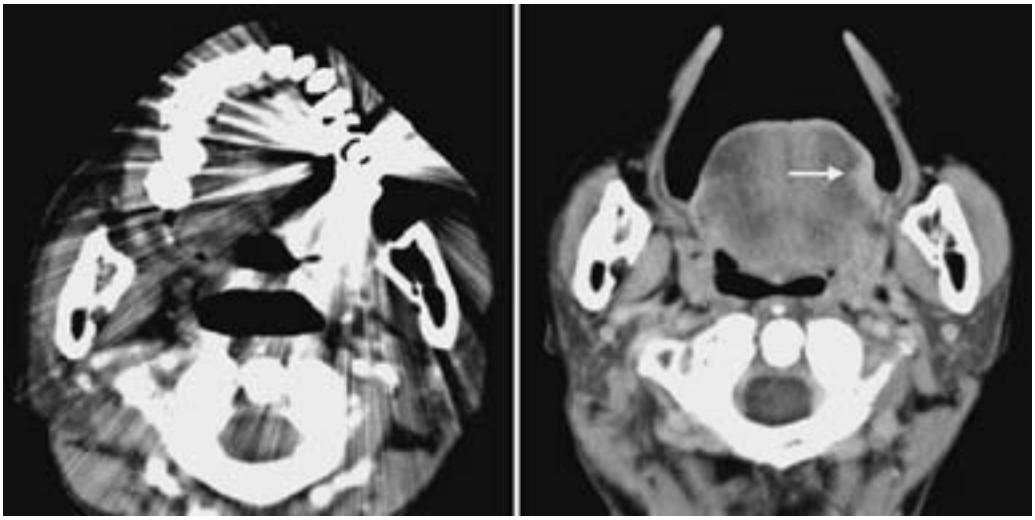

Fig. 10a（左）：造影 CT；舌の腫瘍は歯の金属によるアーティファクトで検出不能である
Fig. 10b（右）：開口することにより舌の左側縁の腫瘍が検出可能となる

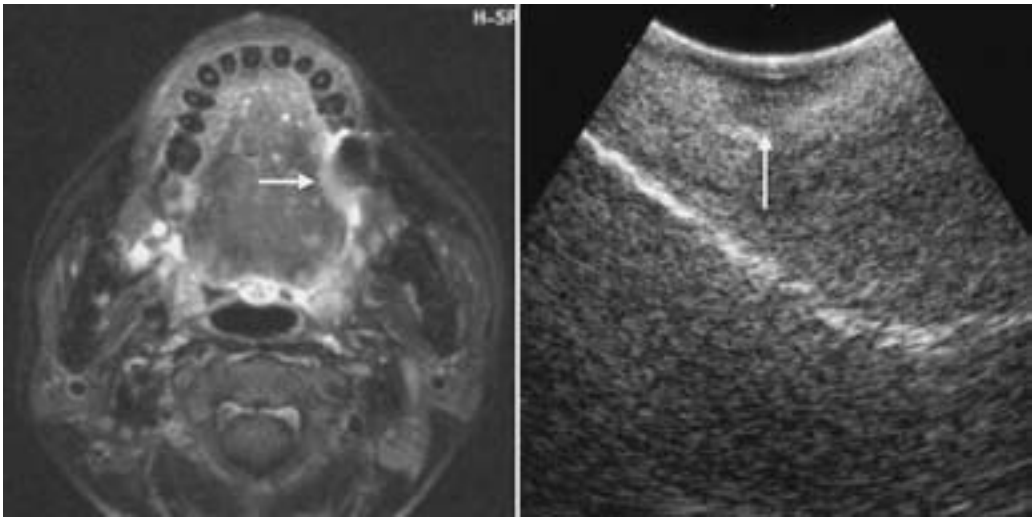

Fig. 10c（左）：脂肪抑制 T2 強調 MRI；金属の影響は少なく腫瘍が明瞭に描出されてる
Fig. 10d（右）：口腔内走査による US；腫瘍は不均一な不整形の低エコー域として描出されている

### 3. 腫瘍の描出のされ方

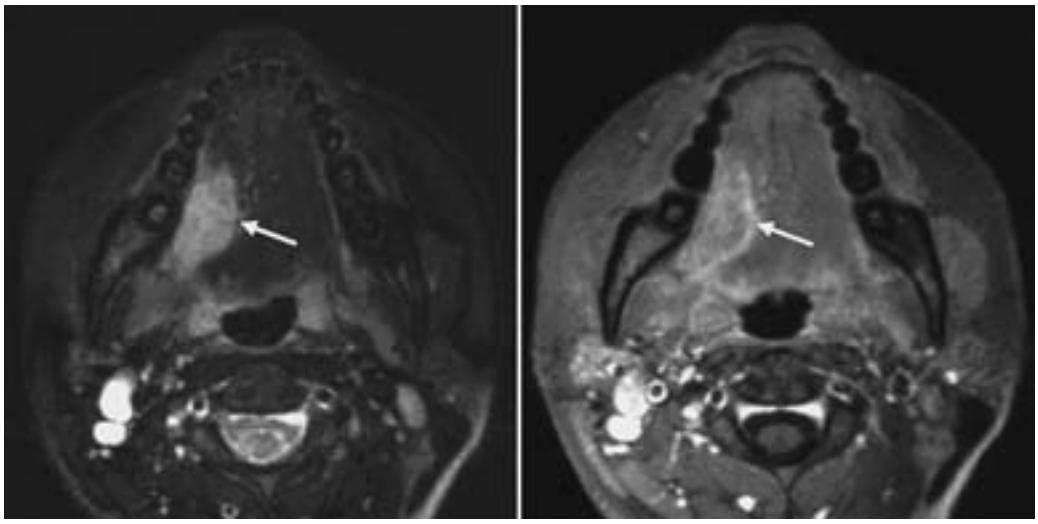

Fig. 11a（左）：脂肪抑制 T2 強調 MRI；右側の舌縁部に深部に進展した腫瘍が認められ，扁桃のリンパ組織と同程度の高信号を呈する
Fig. 11b（右）：脂肪抑制造影 T1 強調 MRI；腫瘍は不均一に造影され，辺縁部が境界不明瞭な高信号を呈する

a. 固有舌筋に限局している場合
b. 周囲組織に進展した場合

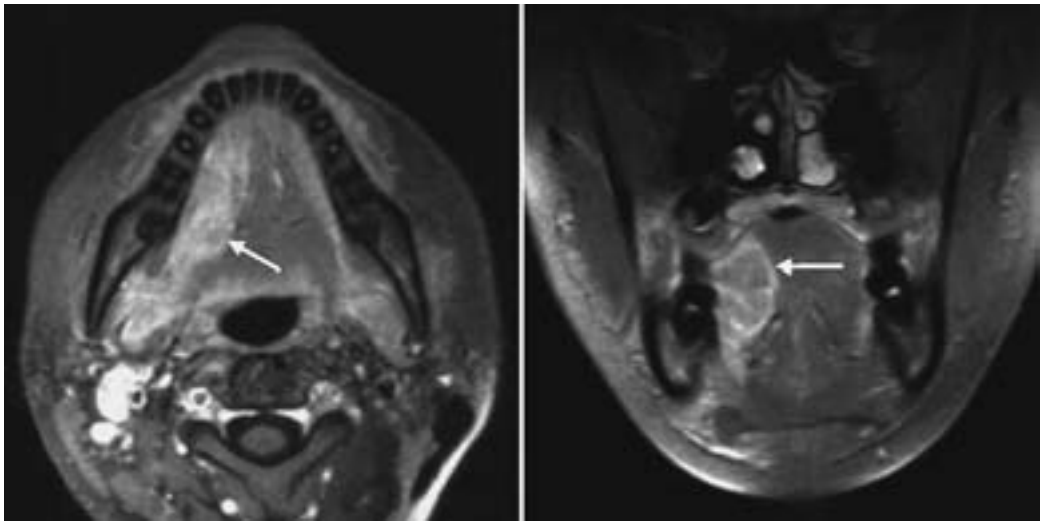

Fig. 11c（左）：軸位断脂肪抑制造影 T1 強調 MRI
Fig. 11d（右）：冠状断脂肪抑制造影T1強調MRI：下方では，腫瘍は舌下隙に進展し舌下腺に浸潤しており，オトガイ舌筋・舌骨舌筋・顎舌骨筋への進展の可能性も示唆される

## 5-a）N因子判定のための臨床所見

触診は転移リンパ節判定の基本的手技であり，必要不可欠な検索法である。部位，大きさ(最大径)や数，可動性の有無などについて評価し記載する。複数のリンパ節がある場合は，最も大きいリンパ節の径で進展度を評価し，リンパ節への原発巣の直接浸潤はリンパ節転移とする。所属リンパ節以外へのリンパ節転移は遠隔転移とする。

なお，通常触診可能なリンパ節の大きさは，オトガイ下リンパ節や顎下リンパ節など表在性のものでは5 mm，それより深部のリンパ節では，1 cmが触診しうる限界とされている。また，触診による正診率は，60–70％と報告されており，最終的診断は，その他の理学的検査，画像診断を行なって評価することが望ましい。

## 5-b）N因子判定のための画像所見

### 1. モダリティと撮影条件

a. CT

1）撮影条件：＜T因子判定のための画像所見＞の項を参照。頸部リンパ節の評価を前提とした撮影範囲としては，上咽頭レベルから鎖骨上窩レベルまでが必要である（通常，15–18cm程度の範囲)。

2）造影前（単純)：的確な造影後撮影のため範囲の概略を把握するのに必要である。下顎骨や舌骨などへの骨浸潤の有無を評価するために，骨に適した再構成関数での画像も必要である。またリンパ節では，出血や石灰化，転移腫瘍における角化壊死を高吸収領域として検出できる場合があるため，造影前撮影を省略すべきではない。

3）造影後：リンパ節を血管と区別しその分布を把握し，周囲への進展状況や内部構造を明確化するのに必須である。

b. MRI

1）撮影条件：＜T因子判定のための画像所見＞の項を参照。頸部リンパ節の評価を前提とした撮影には，脂肪抑制法の併用が必須であり，頸部の広い範囲を評価可能なコイルの選択や適切なスライス枚数・スライス厚の設定が必要となる。オトガイ下部など凹凸のある部位の皮膚面に近いリンパ節や動脈に近接したリンパ節にはアーティファクトによる影響が生じやすい。また血管内が転移リンパ節類似の所見を呈する場合があるため，読影には注意が必要である。またSTIR画像は磁化率アーティファクトの影響が少ない脂肪抑制画像が得られるため，リンパ節の分布を把握するのに用いられるが，転移の判定には必ずしも有用ではない。

c. US

1）撮影条件：顎下部・オトガイ下部では下顎骨下縁を基準として，頸部では頸動脈を基準として走査し，描出されたリンパ節の個々につき，横断像と縦断像を撮影し，長径と短径を計測する。短径3 mm程度以上のリンパ節をピックアップするのが合理的である。リンパ節の内部エコーの評価やドプラ法による血流分布の評価は転移の有無の判定に極めて重要である。ただし，これらは情報が装置に依存する部分が大きいため使用機種の特性に慣れることが必要である。

d. リンパ節のマッピング

1）検出したリンパ節は経過観察時の再現性の維持や，摘出リンパ節や病理組織像との照合などのために，レベルごとにナンバリングをして他の解剖構造との位置関係をマッピングするのが望ましい。

## 2. 非転移頸部リンパ節の画像所見

a. 顎下リンパ節

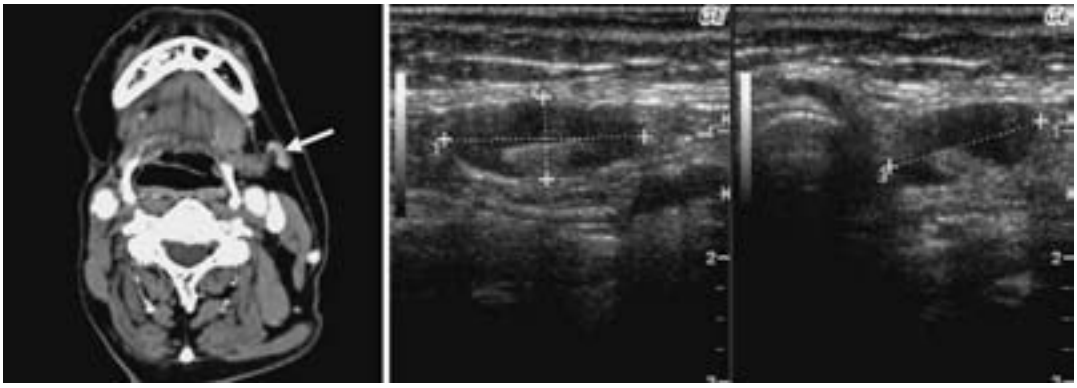

Fig. 1a：造影CT　Fig. 1b：US（左；下顎下縁に平行・右；下顎下縁に垂直）
周囲の脂肪組織と連続性のあるリンパ門を有し細長い形態である

b. 上内頸静脈リンパ節

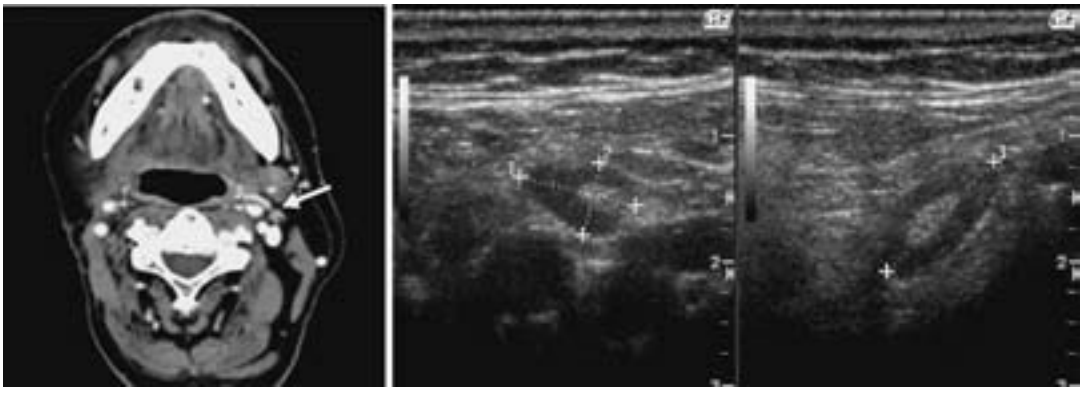

Fig. 2a：造影CT　Fig. 2b：US（左；頸動脈に垂直・右；頸動脈に平行）
リンパ門を除くリンパ節実質部分は，ほぼ均一な低エコーを呈する

c. 中内頸静脈リンパ節

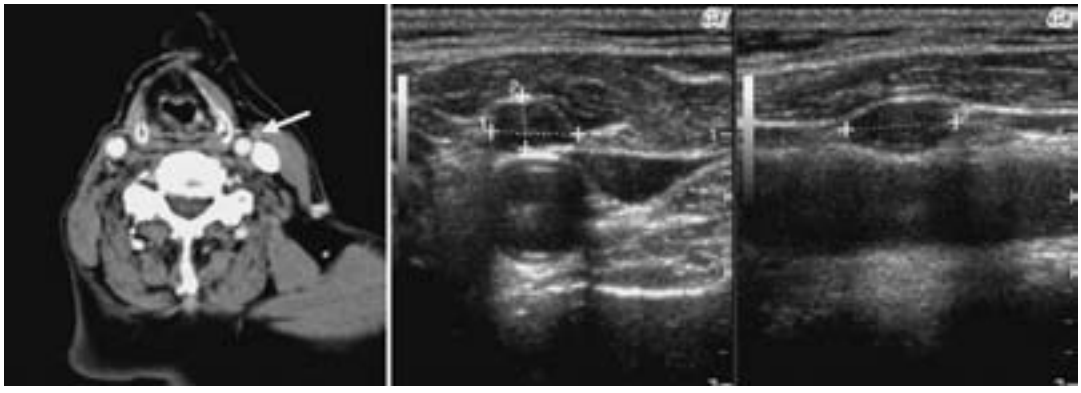

Fig. 3a：造影CT　Fig. 3b：US（左；頸動脈に垂直・右；頸動脈に平行）
比較的小さいリンパ節ではリンパ門が認められない場合もある

### 3. 転移リンパ節の診断基準と診断精度

a. CT・MRI

1）内部構造：中心壊死が認められる場合。大きさに関わらず転移をほぼ確定しうる基準。造影後に内部に造影されない低濃度域もしくは低信号域が認められる場合（リンパ節辺縁部が肉芽反応などで強く造影されるため rim-enhancement などと表現される）と，造影前 CT で内部の角化壊死が高吸収領域として認められる場合とがある。ただし，類似の所見が結核性リンパ節炎などでも認められる場合がある点は考慮する必要がある。

2）大きさ：リンパ節の短径が 10mm 以上の（もしくはこれを越える）場合とする基準が最も多く受け入れられている。ただしこの基準では false-positive が避けられない。この基準を越えていても，全体の形態が細長くリンパ門（hilum，hilus）が認められる場合には転移とは断定すべきではない。

3）報告されている頸部側単位やリンパ節単位による診断精度評価は，sensitivity が 49–100％（CT），47–100％（MRI），specificity が 38–100％（CT），48–98％（MRI）と幅がある。MRI は CT よりもスライス幅を広く設定せざるを得ない場合が多いため，通常の撮影では MRI は CT よりもやや劣ると考えられている。中心壊死が認められるのは転移リンパ節全体の 32 – 65％に過ぎないとされている。リンパ節内の転移腫瘍組織を画像化しているわけではないため，画像分解能以下の微小転移も考慮すると sensitivity には自ずと限界が存在する。

4）基準値より 1–2 mm 小さいリンパ節が 3 個以上存在する場合に転移リンパ節の存在を示唆するという判断が報告されているが，炎症性腫大でもしばしば認められる傾向であり，リンパ節単位で正確に診断すべきとする立場からみると採用すべき基準とはいえない。

b. US

1）内部構造：中心壊死が認められる場合。CT や MRI 同様，大きさに関わらず転移をほぼ確定しうる基準。リンパ節内部に壊死による無エコー域が認められる場合や，角化壊死による不定形の高エコー域が認められる場合がある。またドプラでは正常な血流の欠落領域として認められる場合もある。一方，リンパ門が周囲脂肪組織と連続性のある高エコー域として描出されるため，これの有無が転移の判定に役立つ場合もあるが，小さなリンパ節では正常でもリンパ門が認められない場合が多く，確定的な基準とはいえない。

2）大きさ：リンパ節の短径が 8 mm ないし 10mm 以上の（もしくはこれを越える）場合とする基準が多く受け入れられている。部位により 1 mm 程度の差をつけるべきとする見解もある。CT・MRI 同様，この基準を越えていても，全体の形態が細長くリンパ門が認められる場合には転移とは断定できない。また球形に近いほど転移リンパ節である可能性が高いことから，長径と短径の比率を採用する場合も多い。しかし，小さなリンパ節では正常でも球形に近い場合が多いため，長短比は大きさと関連づけて評価する必要がある。

3）報告されている頸部側単位やリンパ節単位による診断精度評価は，B モード法単独では sensitivity が 58–95％・specificity が 37–96％と CT・MRI 同様幅が広い。カラードプラ法・パワードプラ法併用では sensitivity が 55–98％・specificity が 77–100％と，診断精度が若干向上する。ただし，超音波造影剤の適用も含め，カラードプラ法・パワードプラ法における診断基準の確立は今後の課題である。

c. FDG-PET

核医学の分野において，リンパ節診断に対する Positron Emission Tomography（PET）の応用に関する報告がなされており，特に頸部リンパ節に対しては，18F-Fluorodeoxyglucose（18FDG）が核種として使われることが多い。報告されている診断精度は様々であり，今後の検証によりその有効性が明確化するものと思われる。CT や MRI，US などの検索範囲を越えた部位における転移巣などの検出に有用であるが，現状では clinical availability に問題があることや，正確な解剖学的位置を評価する必要性からも，CT や MRI，US などと併用されるのが現実的と考えられる。

**4. 血管浸潤**

転移リンパ節の頸動脈浸潤や内頸静脈浸潤の評価は臨床的に重要であり，画像診断が役立つ。CT・MRIやUSではいずれも血管と転移リンパ節とを境界する脂肪層が診断の指標とされているが，脂肪層の消失は容易に生じるため，境界が不明瞭というだけで血管への浸潤があるとは判定できない。転移リンパ節を切除不能と判断するには，リンパ節外に進展した腫瘍組織により血管がある程度以上取り巻かれている所見が必要とされているが，その評価については主観的である。USではリアルタイム走査が可能なため，触診や嚥下などによる転移リンパ節の動きを血管と比較して評価することで，切除可能か否かを診断するのに有用とされている。

**5. 経過観察**

1）舌癌において，術後の定期的な経過観察は重要である。特にN0舌癌の後発頸部リンパ節転移の検出において，画像診断の果たす役割は大きい。一般的に経過観察に適する画像診断法は，非侵襲的で検査費用の安価なUSとされている。USによる経過観察の方法としては，原発巣治療後1年程度までの間は，2週間ないし1か月に1回程度の頻度が提唱されている。ただし，USでは評価困難な部位に後発リンパ節転移が生じる場合もあるため，USのみに頼るのではなく，CTやMRIも適宜施行する必要がある。

2）経過観察における転移リンパ節の画像上の変化は，大きさと内部構造いずれにも認められうる。大きさではリンパ節に持続的な増大が認められる場合が多いが，増大傾向が停止したり一時的に縮小傾向を示す場合もある。内部構造では中心壊死の所見が明瞭化する場合が多い。

**6. 転移リンパ節の具体例**

a. 大きさ・内部構造とも転移所見の場合（短径は10mmを越え内部に中心壊死が認められる）；転移右側上内頸静脈リンパ節

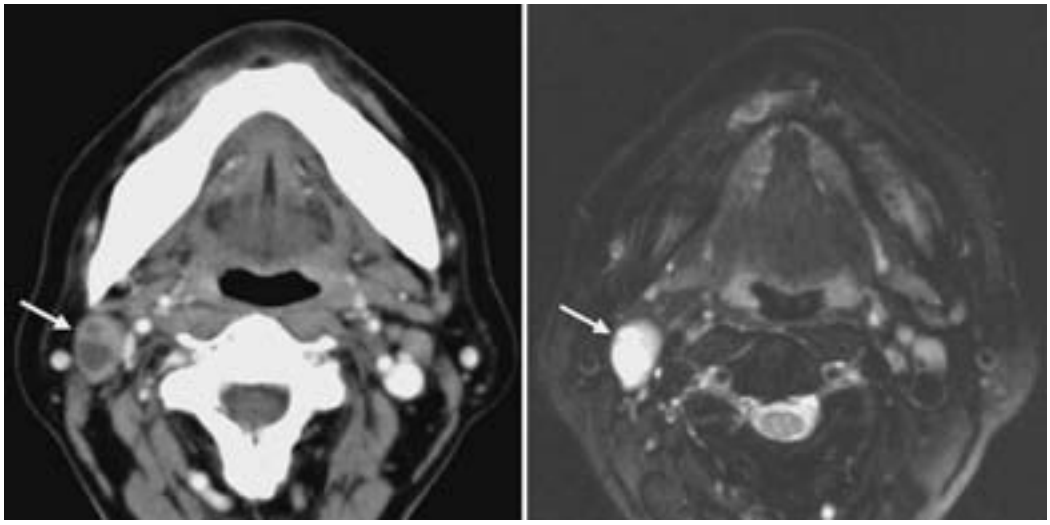

Fig. 4a（左）：造影CT；リンパ節内部に造影されない低濃度域が認められる
Fig. 4b（右）：脂肪抑制T2強調MRI；リンパ節内部に高信号域が認められる

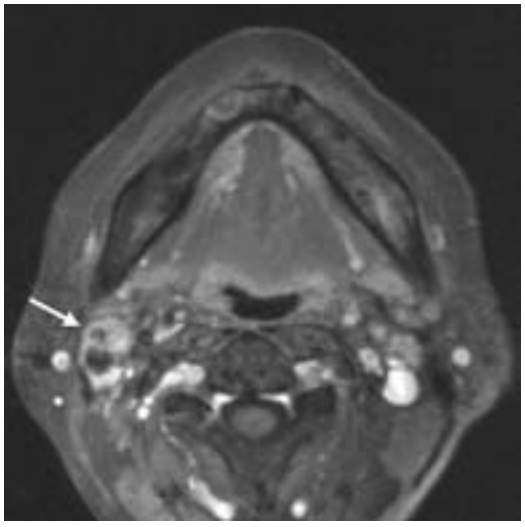

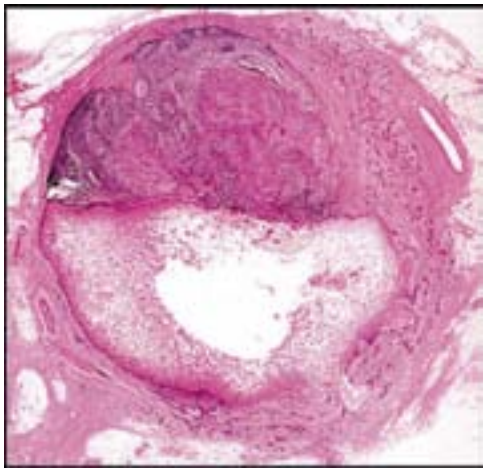

Fig. 4c（左）：脂肪抑制造影後T1強調MRI；リンパ節内部に造影されない低信号域が認められる
Fig. 4d（右）：病理組織像；リンパ節内部に中心壊死が認められる

b. 大きさのみ転移所見の場合（短径10mmを越えるが，内部に中心壊死の所見は認められない）；転移右側上内頸静脈リンパ節

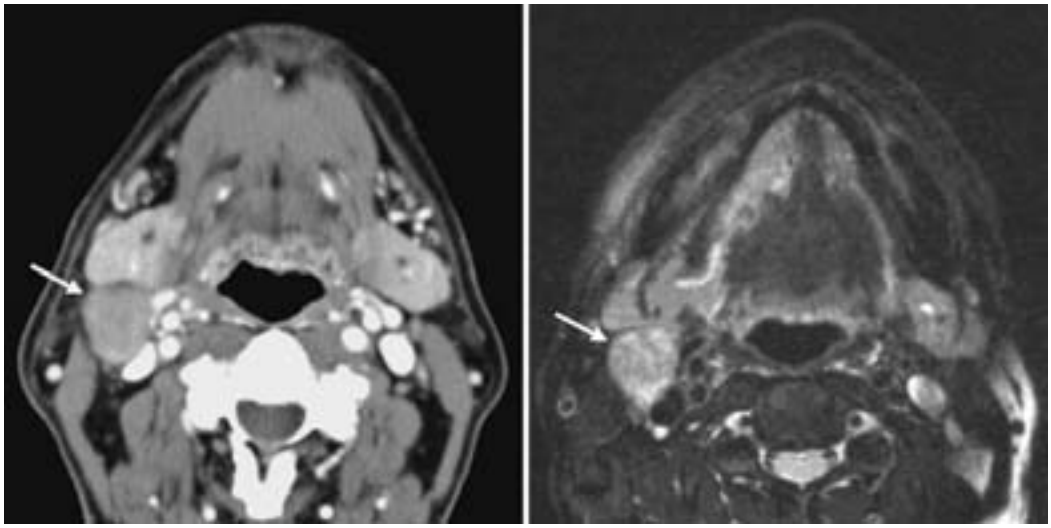

Fig. 5a（左）：造影CT；リンパ節は短径10mmを越え腫大しているが，低濃度域は認められない
Fig. 5b（右）：脂肪抑制T2強調MRI；内部は不均一な信号強度を呈するが，高信号域は明確ではない

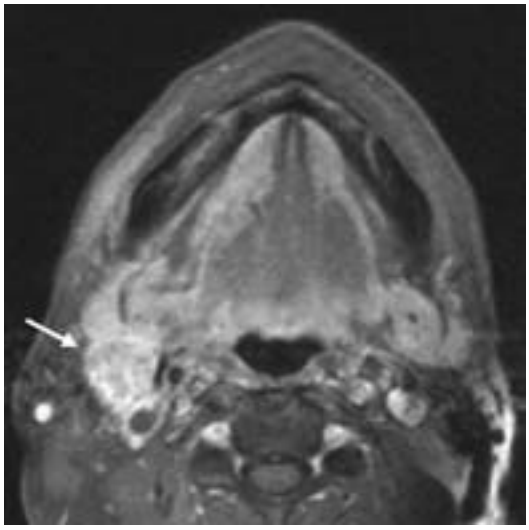

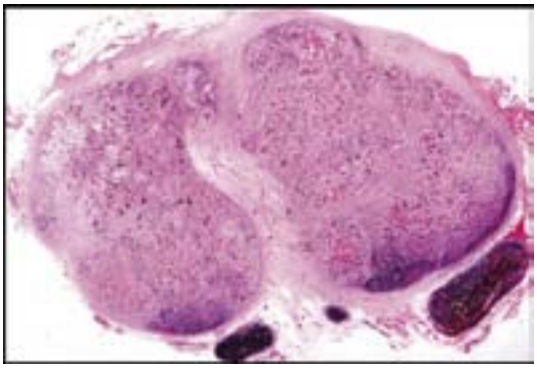

Fig. 5c（左）：脂肪抑制造影後T1強調MRI；リンパ節は不均一に造影されるが，明らかな低信号域は認められない
Fig. 5d（右）：病理組織像；リンパ節の大部分は腫瘍により置換されている

c，内部構造のみ転移所見の場合（短径6mmだが，内部に中心壊死が認められる）；転移左側オトガイ下リンパ節

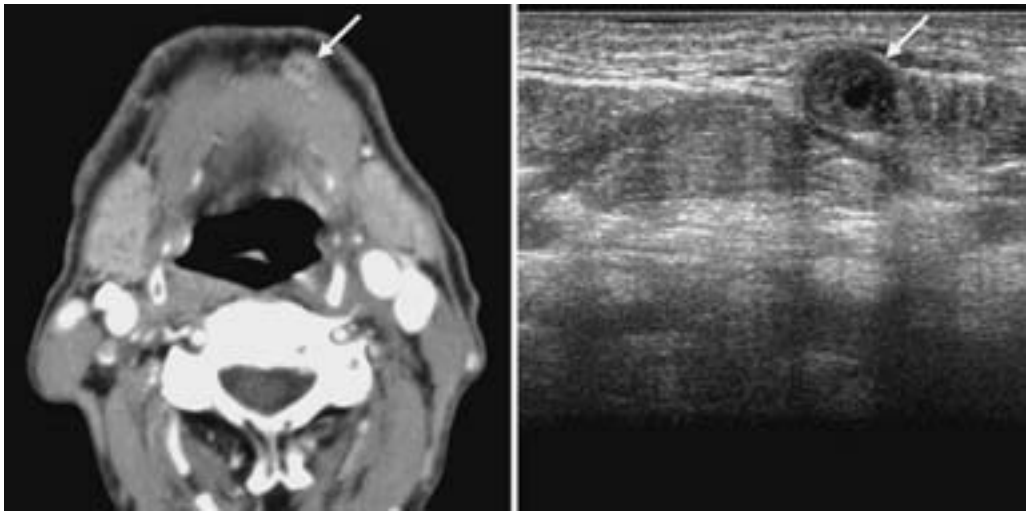

Fig. 6a（左）：造影CT；リンパ節内部に造影されない低濃度域が認められる
Fig. 6a（右）：US（冠状断）；リンパ節内部に不整形の無エコー域が認められる

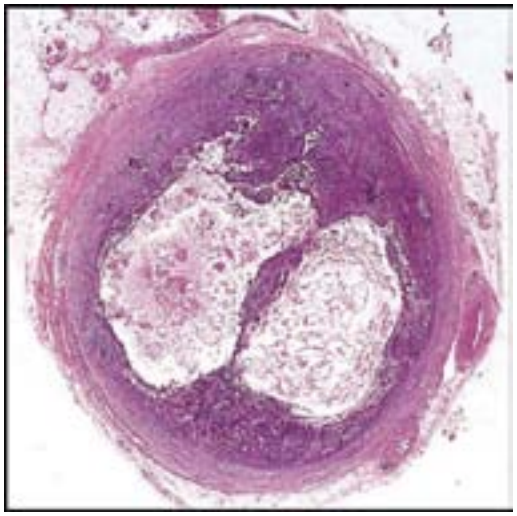

Fig. 6c：病理組織像；リンパ節内部に中心壊死が認められる

d. 内部構造のみ転移所見の場合（短径8mmだが，内部に角化壊死が認められる）；転移左側上内頸静脈リンパ節

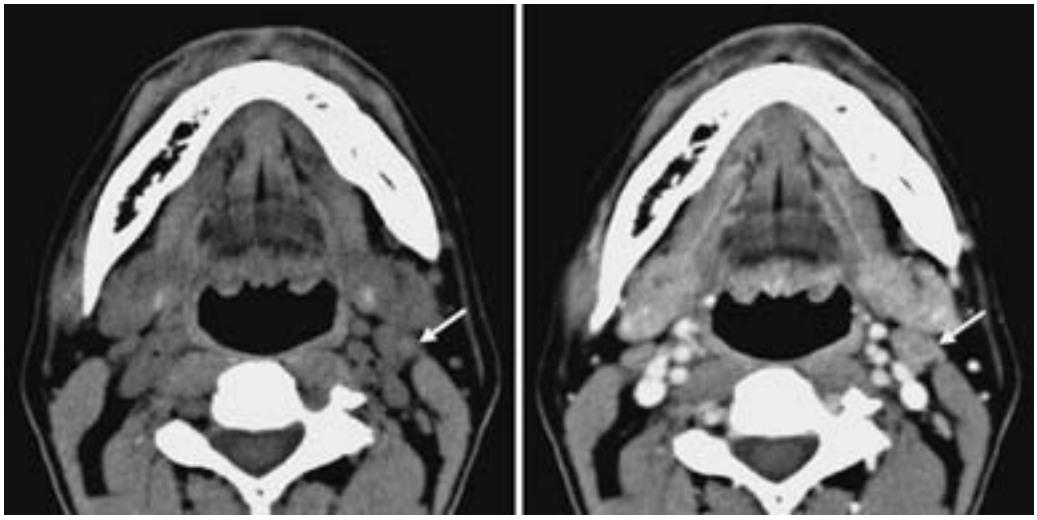

Fig. 7a（左）：造影前CT；リンパ節内部に周囲より高濃度の領域が認められる
Fig. 7b（右）：造影後CT；リンパ節全体が造影され，高濃度の領域はむしろ不明瞭化する

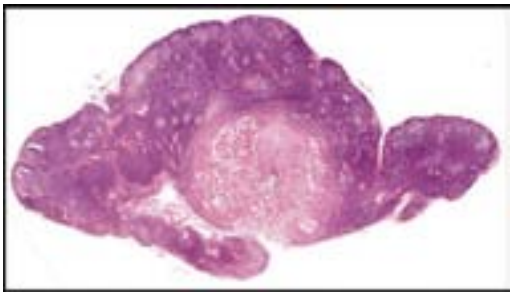

Fig. 7c（左）：US（横断像）；リンパ節内部に類円形の高エコー域が認められる
Fig. 7d（右）病理組織像；リンパ節内部に角化壊死を伴った転移腫瘍が認められる

## A-1-c)-1）Tis 癌（扁平上皮内腫瘍）

Tis 癌は，浸潤前期の扁平上皮癌として概念的に理解できるが，その臨床像，病態，病理組織学的診断基準などは未だ明らかになっていない。WHO 分類では，組織学的分類としての前癌病変の中に扁平上皮内癌（Squamous cell carcinoma in-situ，CIS）を挙げ，扁平上皮全層あるいはほぼ全層が癌の細胞的特徴をもつが，間質への浸潤を示さない病変と定義している。しかし，同時に CIS と高度の扁平上皮性異形成との鑑別は困難であり，実際上区別する意味がないとも記載している。本指針においては，WHO 分類の CIS を含んだより広い疾患概念として Tis 癌をとらえ，provisional entity として扁平上皮内腫瘍（SIN）を付記する。詳細は，病理所見の記載の項を参照されたい。

いずれの分類を取るにしても，舌における Tis 癌の臨床像は，浅い陥凹あるいは肥厚を伴う赤色病変，白色病変および両者の混在病変と考えられる。Erythroplakia や Leukoplakia に類似した臨床像であるが，その詳細な鑑別点は明らかではなく，今後の検討課題である。

## （付）ヨード生体染色

舌癌に隣接する粘膜上皮には，扁平上皮内腫瘍（SIN）や dysplasia が連続して認められることが多い。これらの病変を周囲粘膜と臨床的に識別するためには，ヨード生体染色法が有用である。ヨード生体染色により，扁平上皮内腫瘍（SIN）や dysplasia は不染域として明瞭に認められる。しかし，早期浸潤癌や反応性異型病変も同様な不染域となることに留意しなくてはならない。ヨード不染域をさらに細分類する方法を検討する必要があるが，現状においては，癌に連続する不染域は可及的に切除することが望ましい。

病態像

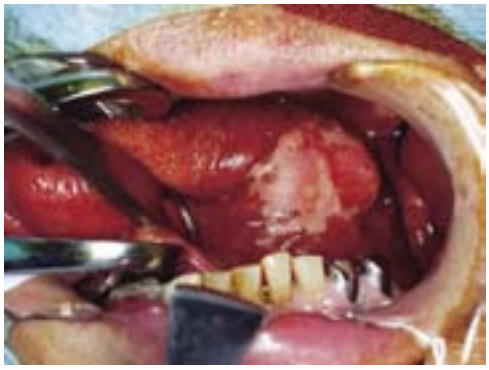

ヨード生体染色像

**ヨード生体染色法**

1. ヨウ素に対する過敏症の有無を確認。
2. 水道水にうがい含嗽。
3. 簡易防水して，粘膜を軽く乾燥。
4. ヨードグリセリン液（ネオグリセロール・ネオ製薬）または2％ルゴール液適量を綿球につけ，病変及び病変周囲に塗布。
5. 充分な発色を持った後，病変部の染色性を観察，病態像記録。
6. 病変部の生検に際しては，必ず不染域の境界を含む検体を採取。
7. チオ硫酸ナトリウム溶液（デトキソール・萬有製薬）にて含嗽。

参考文献 28）より

## A-1-c)-2)　T1-2癌

舌初期癌（T1，T2）の臨床診断には，視診・触診による臨床発育様式分類を用いることとしたが，さらに，超音波検査による画像診断も行う事が望ましい。視診・触診によって，粘膜面及び粘膜下における腫瘍の進展病態を判定する。触診による深部浸潤の判定は術者による技量の差があり，0.5cm内外の誤差が想定される。しかし，T1-2舌癌の臨床診断には，視診の補助所見として一定の精度が期待できるとものと考える。将来的に，探触子による超音波検査が普及した時に，腫瘍深達度，深部浸潤距離を1mm単位の精度で判定し，より詳細な臨床型分類を再検討することとした。

臨床発育様式について：これまでにいくつかの臨床視診型分類がなされているが，その臨床所見にはまぎらわしい記載が多く，診断者による客観性に問題があった。そこで，WGでは客観的診断が可能なように，舌初期癌（T1，T2）の臨床発育様式を単純な3型に分類した。

**臨床発育様式分類**

表在型（superficial spread type）：表在性の発育を主として，厚さ0.5cm以下のもの
外向型（exophytic type）：外向性の発育を主とするもの
内向型（endophytic type）：深部への発育を主とするもの

表在型

表在型

外向型

内向型

臨床発育様式と臨床病態：臨床発育様式分類が臨床病態を反映するか否かについて，21施設（表1）から収集した2,224症例を用いて以下の項目を検索した。

1. 臨床発育様式分類での各型別発生頻度
2. 臨床発育様式と局所再発

3. 臨床発育様式と頸部リンパ節転移
   1）一次転移頻度
   2）後発転移頻度
4. 臨床発育様式と遠隔転移
5. 臨床発育様式と 5 年累積生存率

**共同研究施設**

| | |
|---|---|
| 埼玉県立がんセンター口腔外科 | 国立病院東京医療センター歯科口腔外科 |
| 札幌医科大学医学部口腔外科 | 東京歯科大学第 1 口腔外科 |
| 鶴見大学歯学部第 2 口腔外科 | 東海大学医学部口腔外科 |
| 横浜市立大学医学部口腔外科 | 金沢大学医学部歯科口腔外科 |
| 奈良県県立医科大学口腔外科 | 愛媛大学医学部歯科口腔外科 |
| 岡山大学歯学部第 2 口腔外科 | 九州歯科大学第 2 口腔外科 |
| 九州大学歯学部第 1 口腔外科 | 九州大学歯学部第 2 口腔外科 |
| 熊本大学医学部歯科口腔外科 | 大分大学医学部歯科口腔外科 |
| 鹿児島大学歯学部第 1 口腔外科 | 宮崎大学医学部歯科口腔外科 |
| 琉球大学医学部歯科口腔外科 | 久留米大学医学部歯科口腔医療センター |
| 自治医科大学歯科口腔外科 | |

1. **臨床発育様式での各型別発生頻度**（図 1）：表在型 27.6%，外向型 25.6%，内向型 46.8%であった。
2. **臨床発育様式と局所再発**（図 2）：表在型 12.4%，外向型 8.8%，内向型 20.0%で，内向型は表在型，外向型に比べて局所再発頻度が高く，統計学的に有意差が認められた。

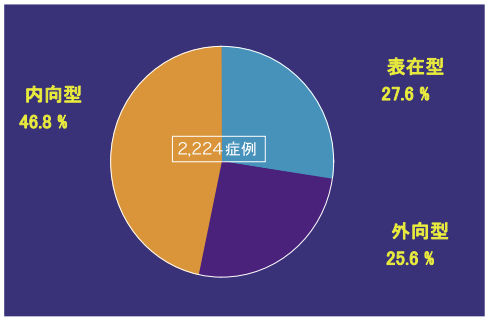


**図 1　臨床発育様式型別頻度**

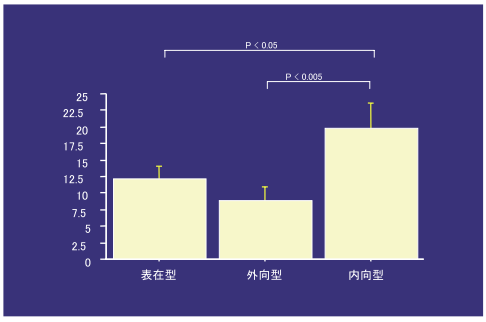


**図 2　臨床発育様式と局所再発**

3. **臨床発育様式と頸部リンパ節転移**：
   1）一次転移頻度（図 3）：表在型 4.9%，外向型 12.6%，内向型 24.9%で，内向型は表在型，外向型に比べて転移頻度が高く，また，外向型は表在型に比べて転移頻度が高く，統計学的に有意差が認められた。
   2）後発転移頻度（図 4）：表在型 12.5%，外向型 15.9%，内向型 27.6%で，内向型は表在型，外向型に比べて後発転移頻度が高く，統計学的に有意差が認められた。

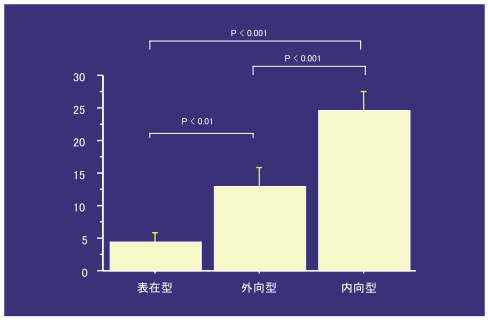


**図 3　臨床発育様式と頸部リンパ節一次転移頻度**

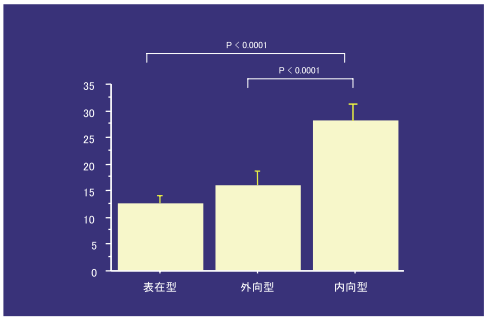


**図 4　臨床発育様式と頸部リンパ節後発転移頻度**

4. **臨床発育様式と遠隔転移**（図 5）：表在型 1.0%，外向型 2.0%，内向型 5.5%で，内向型は表在型，外向型に比べて遠隔転移頻度が高く，統計学的に有意差が認められた。
5. **臨床発育様式と 5 年累積生存率**（図 6）：表在型 92.8%，外向型 90.1%，内向型 76.7%で，内向型は表在型，外向型に比べて 5 年累積生存率が低く統計学的に有意差が認められた。

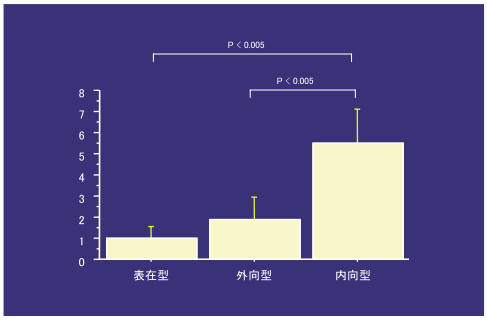


**図 5　臨床発育様式と遠隔転移頻度**

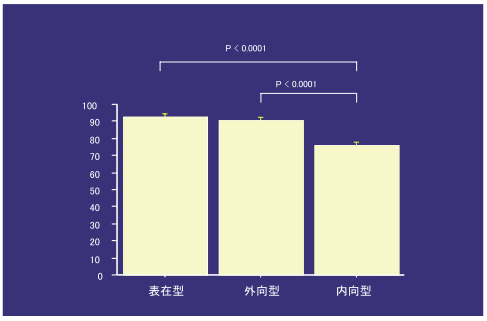


**図 6　臨床発育様式と 5 年累積生存率**

以上より，臨床発育様式分類は初期舌癌（T1，T2）の局所再発，頸部リンパ節転移（一次転移，後発転移），遠隔転移，5 年累積生存率の予測因子となり得ることが示唆された。

なお，食道癌，胃癌，大腸癌などの消化管癌における肉眼型との対応関係を付記すると，表在型(0 型)，外向型（1 型），内向型（2，3，4 型）に相当する。内向型には，症例数は少ないが 4 型に相当する悪性度の高い一群が認められるとの見解もあるが，T1-2 舌癌において内向型をさらに亜分類する意味があるか否かは，今後の検討課題である。

## A-1-c)-3)　T3-4 癌

WG では，再現性・普遍性が高く，分けることに意味のある臨床型分類について，T 因子別に検討してきた。進行癌（T3-4 癌）は，原発巣が 4 cm をこえるかあるいは隣接組織に浸潤する癌である。この様な進行舌癌においては，分けることに意味のある腫瘍形態の特性を見いだすことができなかった。従って，進行癌においての臨床型分類はおこなわず，進行舌癌として扱うこととする。視診・触診と共に，必ず CT，MRI による画像診断によって癌の進展を判定する。

## A-1-d）　深達度

臨床的に腫瘍の深部への拡がり（深達度）を評価するには，十分に触診を行うことで腫瘤硬結の深部への拡がりを把握することが重要である。これに加えて，客観的に深達度を評価するのに，超音波口腔内走査が有用である。腫瘍は舌の脂肪組織の欠落領域として低エコーに描出されるが，炎症や治療後の瘢痕形成で腫瘍周囲の脂肪組織が欠落した場合には腫瘍との区別は困難となる点には注意すべきである。

現在一般的に用いられている超音波診断装置により正常舌の口腔内走査を行うと，舌癌の好発部位である舌側縁においては，粘膜表面より 線状高エコー，線状低エコー，面状高エコーの順に3層の層状構造が認められる（Fig. 1）。最表層の線状高エコーは粘膜表面での反射が，線状低エコーは粘膜上皮層［M］が，最深部の面状高エコーは粘膜下層［SM］と固有筋層［MP］が描出されているものと考えられる。線状高エコーと 線状低エコーが鮮明に描出されるのに対し，面状高エコーは辺縁がやや不明瞭で内部エコーが不均一である。ただし，この層状構造の描出については，今後の装置の高分解能化により変化することが予想される。固有筋層は高エコーであり，進展した腫瘍は低エコー領域として描出されるため（Fig. 2），筋層内浸潤距離は mm 単位で計測可能と考えられる。

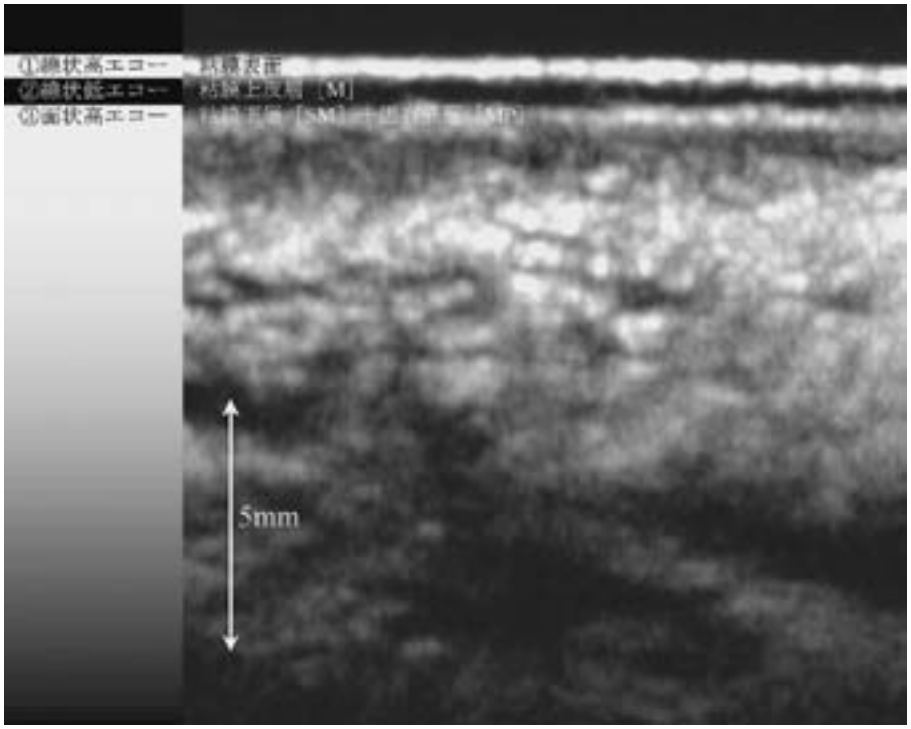


**Fig. 1　正常舌粘膜の口腔内超音波所見**

一方，浸潤辺縁の形態と病理組織学的浸潤様式との関係については現時点では明確ではない（超音波画像上での巨視的な乱雑さが浸潤先端の微視的な乱雑さに関係している可能性はある）。今後の装置の分解能の向上に伴い，客観的な指標を設定できるかもしれない。

深さについては，腫瘍は外向性の発育や潰瘍による表面の陥凹を伴う場合があるため，深さの評価は仮想正常粘膜面から最深部までを計測するべきであり，いわゆる腫瘍の厚みとは区別する必要がある。しかし，超音波口腔内走査で探触子を腫瘍に接触させると，正常粘膜面と腫瘍との位置関係や形態が変化し厚みと深さを明確に区別するのは困難となる。腫瘍の外形を変形させないような走査方法を工夫することが望ましい。

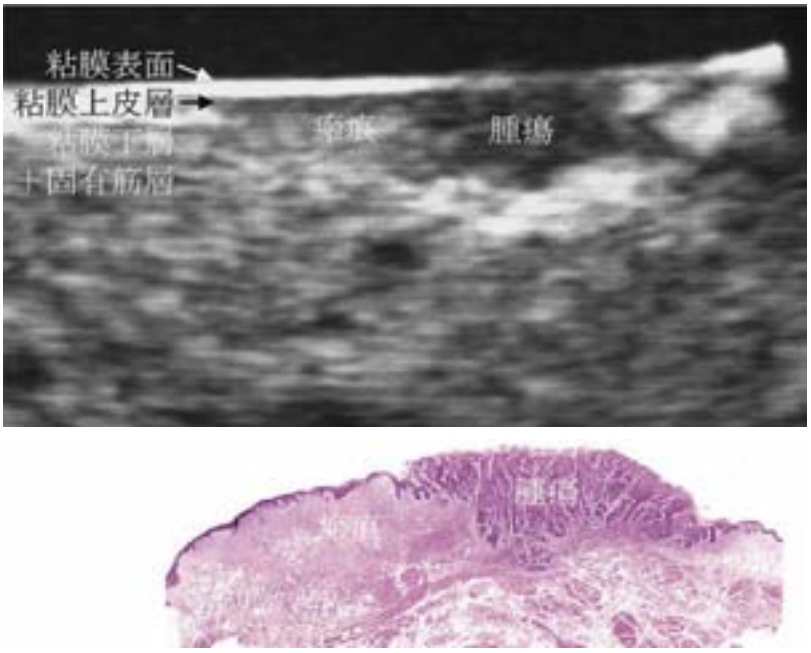


Fig. 2 腫瘍の筋層内浸潤の評価；超音波像と病理像との対比

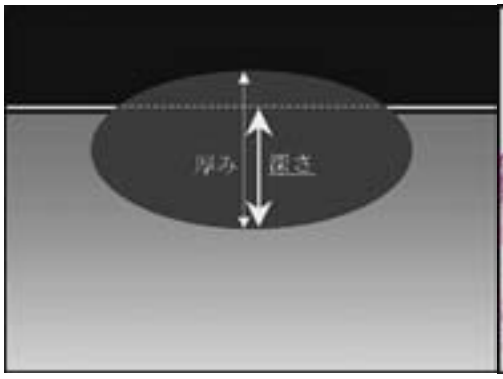


Fig. 3a　深さの評価方法の模式図

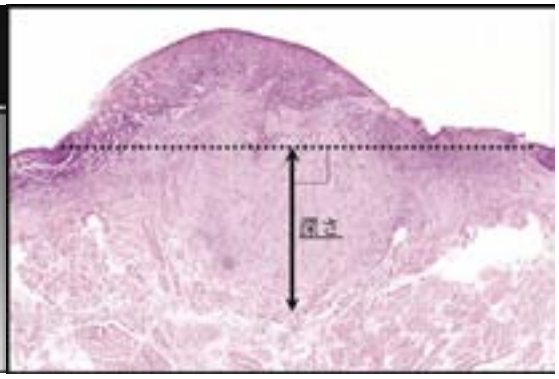


Fig. 3b　病理像における深さの評価

従って，深達度の記載に際しては，検索方法が触診によるのかUSによるのかを選択し，舌の既存構造のどこまで浸潤しているのか，また，仮想粘膜面からの深さを触診であればcm，USであればmmの単位で記載することとする。

## A-1-e）周囲組織浸潤

舌周囲組織への浸潤があれば浸潤部位を記載する。TNM分類（2002年）では，周囲組織との関連について述べられているのは，T4の規定だけで，これに準拠する。

T4a：骨髄質，舌深層の筋肉／外舌筋（オトガイ舌筋，舌骨舌筋，茎突舌筋，口蓋舌筋＊），上顎洞，顔面皮膚に浸潤するもの。

T4b：咀嚼筋間隙，翼状突起，または頭蓋底に浸潤する腫瘍，または内頸動脈を全周性に取り囲む

舌（oral tongue）は通常，舌尖部，舌縁部，舌背部，舌下面部の4つの部分に分類される。占拠部分については，粘膜上皮病変あるいは潰瘍部が存在する主要な部位を記載する。また，舌は4つの外舌筋（オトガイ舌筋，舌骨舌筋，茎突舌筋，口蓋舌筋）と4つの内舌筋（上縦舌筋，下縦舌筋，横

舌筋，垂直舌筋）により構成され，T4の目安となる舌深層の筋肉は，舌外筋を指す。舌内筋である固有筋群のみの浸潤はT4とはしない。

内舌筋は，舌体を動かし，外舌筋は嚥下や会話時における舌の形を変化させる。特にオトガイ舌筋は，舌を前方やオトガイ方向へ引き，舌骨舌筋は舌根を後下方へ引く。また，茎突舌筋は，舌を後上方へ引くのに働き，口蓋舌筋は，舌根を挙げ口蓋を下げ，口峡部を狭める働きに関与する。さらに感覚は舌神経，運動は舌下神経により支配されている。そのため，これらの筋肉，神経の働きを考慮し，どのような臨床症状があるかによってその浸潤範囲およびT4か否かを判断し，画像診断所見とともに臨床所見を記載する。また，骨浸潤については，歯槽骨以上の破壊が明らかであるか，骨髄質の破壊が明らかな場合をT4とする。

## A-1-f）　cT

舌癌原発巣の臨床的評価cTは，UICCのTNM悪性腫瘍の分類，第6版（2002）に従う。病理学的評価pTも同様とする。

舌癌とは，1）有郭乳頭より前（舌前2/3）の舌背面と舌縁（舌前2/3）2）下面（舌腹）に発生した扁平上皮癌をさす。

T －原発腫瘍

| | |
|---|---|
| TX | 原発腫瘍の評価が不可能 |
| T0 | 原発腫瘍を認めない |
| Tis | 上皮内癌 |
| T1 | 最大径が2 cm以下の腫瘍 |
| T2 | 最大径が2 cmをこえるが4 cm以下の腫瘍 |
| T3 | 最大径が4 cmをこえる腫瘍 |
| T4a | 舌の隣接組織（外舌筋を含む），上顎洞，顔面皮膚に浸潤する腫瘍 |
| T4b | 咀嚼筋間隙，翼状突起，頭蓋底に浸潤する腫瘍，または内頸動脈を全周性に取り囲む腫瘍 |

なお，early T2の用語を最大径が2 cmをこえ3 cm以下の腫瘍に，late T2（もしくはadvanced T2）の用語を最大径が3 cmをこえ4 cm以下の腫瘍に用いることがある。舌癌においては有意な分類とする考えもある。

## A-2　cN因子

1. 頸部リンパ節分類について

リンパ節の名称については，日本癌治療学会リンパ節規約分類を用いることとする。なお，国際的には，頸部郭清の範囲を基本としたACHNSOによるレベル分類が広く用いられている。また，近年これを細分化したAAO-HNS分類も出された。各図表を参照されたい。

＜レベル分類と日本癌治療学会リンパ節規約分類の対応関係＞

Level　Ⅰ A：オトガイ下リンパ節
Level　Ⅰ B：顎下リンパ節
Level　Ⅱ A：上内頸静脈リンパ節（前方）
Level　Ⅱ B：上内頸静脈リンパ節（後方）
Level　Ⅲ：中内頸静脈リンパ節
Level　Ⅳ：下内頸静脈，
Level　Ⅴ A：副神経リンパ節
Level　Ⅴ B：鎖骨上窩リンパ節

2. 舌癌所属リンパ節転移の臨床的評価 cN は, UICC の TNM 悪性腫瘍の分類，第6版(2002)に従う。日本癌治療学会リンパ節規約に基づく各リンパ節群別に，転移数，大きさを判定した上で，cN 評価を行う。なお，病理学的評価 pN も同様の UICC 分類とする。

N　所属リンパ節転移

- NX　所属リンパ節転移の評価が不可能
- N0　所属リンパ節転移なし
- N1　同側の単発性リンパ節転移で最大径が 3 cm 以下
- N2a　同側の単発性リンパ節転移で最大径が 3 cm をこえるが 6 cm 以下
- N2b　同側の多発性リンパ節転移で最大径が 6 cm 以下
- N2c　両側あるいは対側のリンパ節転移で最大径が 6 cm 以下
- N3　最大径が 6 cm をこえるリンパ節転移

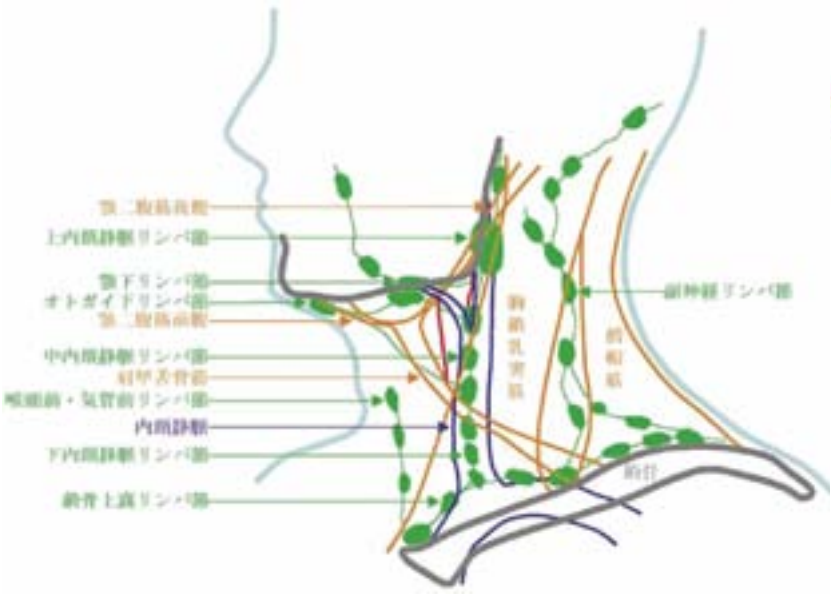

図 1　癌治療学会リンパ節規約による頸部リンパ節の分類

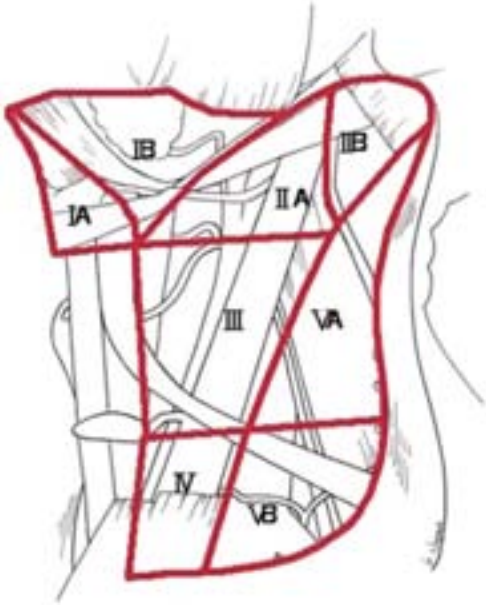


図 2　頸部リンパ節レベル（亜レベル）分類

**表 1　頸部リンパ節の分類と範囲**

これは原則として日本癌治療学会リンパ節規約（2002年10月）を用いる。

1. オトガイ下・顎下リンパ節
   a. オトガイ下リンパ節　Submental nodes
      範囲：広頸筋と顎舌骨筋の間で下顎骨，舌骨，顎二腹筋前腹に囲まれた部位のリンパ節。
   b. 顎下リンパ節　Submandibular nodes
      範囲：広頸筋と顎舌骨筋の間で下顎骨と顎二腹筋の前腹と後腹に囲まれた部位のリンパ節。
2. 深頸リンパ節 ―外側群―　Lateral deep cervical nodes
   a. 上内頸静脈リンパ節　Superior deep cervical nodes (Jugulodigastric nodes)
      範囲：顎二腹筋の後腹の高さで内頸静脈に沿ったリンパ節（上限は顎二腹筋の後にある）。
   b. 中内頸静脈リンパ節　Middle deep cervical nodes (Jugulo-omohyoid nodes)
      範囲：肩甲舌骨筋上腹の高さで内頸静脈の周囲に存在するリンパ節。
   c. 下内頸静脈リンパ節　Inferior deep cervical nodes
      範囲：肩甲舌骨筋下腹の高さで内頸静脈周囲に存在するリンパ節（静脈角リンパ節はこれに含まれる）。
   d. 副神経リンパ節　Spinal accessory nodes
      範囲：副神経に沿ったリンパ節。僧帽筋の前縁より前にある。上方では内頸静脈リンパ節と区別できない。この区別ができないものは内頸静脈リンパ節とする。
   e. 鎖骨上(窩)リンパ節　Supraclavicular nodes
      範囲：頸横静脈に沿うリンパ節。別名 Scalene nodes とも呼ばれる。大・小鎖骨上窩にあるリンパ節。内側群と外側群に分ける。内側群を下内頸リンパ節とし，外側群を鎖骨上(窩)リンパ節と分類する。
3. 深頸リンパ節 ―正中群―　Anterior deep cervical nodes
   ［前群］
   ［後群］
   a. 咽頭後リンパ節　Retropharyngeal nodes
      範囲：咽頭側面および背面に存在するリンパ節
   b. 頸部食堂傍リンパ節　Para-esophageal noedes
4. 耳下腺リンパ節　Parotid nodes
5. 浅頸リンパ節　Superficial cervical nodes

**表 2　Anatomical Structures Defining the B oundaries of the Neck Levels and sublevels**

| | Boundary | | | |
|---|---|---|---|---|
| Level | Suprior | Inferior | Anterior (Medial) | Posterior (Lateral) |
| Ⅰ A | Symphysis of mandible | Body of hyoid | Anterior belly of contralateral digastric muscle | Anterior belly of ipsitateral digastdc muscle |
| Ⅰ B | Body of mandible | Posterior belly of muscle | Anterior belly of digastric muscle | Stylohyold muscle |
| Ⅱ A | Skull base | Horizontal plane defined by the inferior body of the hyoid bone | Stylohyoid muscle | Vertical plane defined by the spinal accessory nerve |
| Ⅱ B | Skull base | Horizontal plane defined by the inferior body of the hyoid bone | Vertical plane defined by the spinal accessory nerve | Lateral border of the stemocleidomastold or sensory |
| Ⅲ | Horizontal plane defined by inferior body of hyoid | Horizontal plane defined by the inferior boder of the cricoid cartilage | Lateral border of the stemohyoid muscle | Lateral border of the stemocleidomastold or sensory branches of cervical plexus |
| Ⅳ | Horizontal plane defined by the inferior border of the cncoid cartilage | Clavicle | Lateral border of the stemohyoid muscle | Lateral border of the stemocleidomastold or sensory branches of cervical plexus |
| Ⅴ A | Apex of the convergence of the stemocleidomastoid and trapezius muscles | Horizontal plane defined by the lower boder of the cricoid cartilage | Posterior border of the stemocleidomastoid muscle or sensory branches of cervical plexus | Anterior border of the trapezius muscle |
| Ⅴ B | Horizontal plane defined by the lower boder of the cricoid cartilage | Clavicle | Posterior border of the stemocleidomastoid muscle or sensory branches of cervical plexus | Anterior border of the trapezius muscle |
| Ⅵ | Hyoid bone | Suprastemal | Common carotid artery | Common carotid artery |

## A-3　M 因子

舌癌遠隔転移の評価は，UICC の TNM 悪性腫瘍の分類，第 6 版（2002）に従う。

M　遠隔転移
　MX　遠隔転移の評価が不可能
　M0　遠隔転移なし
　M1　遠隔転移あり

## A-4　臨床病期分類　cStage

舌癌の臨床的病期評価 cStage は，UICC の TNM 悪性腫瘍の分類，第 6 版（2002）に従う。病理学的病期評価 pStage も同様とする。

病期分類

| | | | |
|---|---|---|---|
| 0 期 | Tis | N0 | M0 |
| I 期 | T1 | N0 | M0 |
| II 期 | T2 | N0 | M0 |
| III 期 | 1，T2 | N1 | M0 |
| | T3 | N0，N1 | M0 |
| IVA 期 | T1，T2，T3 | N2 | M0 |
| | T4a | N0，N1，N2 | M0 |
| IVB 期 | T に関係なく | N3 | M0 |
| | T4b | N に関係なく | M0 |
| IVC 期 | T，N に関係なく | | M1 |

## A-7　口腔内の状態

舌癌発症の病因あるいは誘因として，歯牙や補綴物の関与を指摘する意見があるが，その因果関係を示す明らかな疫学的データはない。将来的にこの問題を解決するために，以下の項目について記載することとした。

舌癌原病巣と関係ある歯および補綴物（ 有・無 ）
↓
① 適合状態（ 不良・良 ）
② 鋭縁（ 有・無 ）
③ 舌側傾斜，転位（ 有・無 ）
④ 粘膜へのくい込み（ 有・無 ）
⑤ 補綴物の種類（　　）

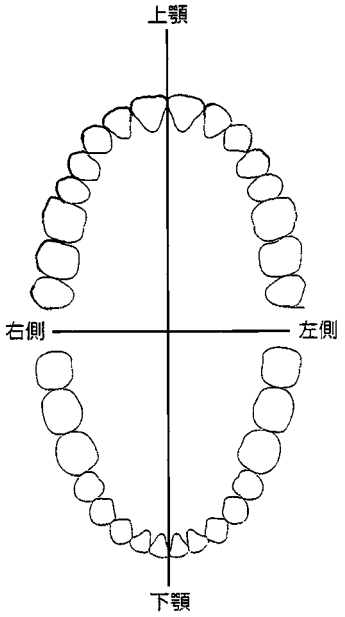

## A-8　生活習慣

口腔癌のリスクファクターとして個人の生活習慣も大きな意味を持つ。なかでも喫煙と飲酒は，発癌要因として主要な危険因子であり，再発や重複癌の危険性も鑑み，生活習慣暦を記載しておくこととした。喫煙については，喫煙者か非喫煙者かについて記し，また，喫煙量については，一日の平均喫煙本数と喫煙年数の積（Brinkman 指数）で表す。また，飲酒量については，同じく一日平均飲酒量（飲酒量を日本酒に換算またはアルコール量をオンスで換算）と飲酒年数の積で表す。

すなわち，

・Brinkman 指数＝1日平均喫煙本数×喫煙年数

・Sake 指数＝1日平均飲酒量（日本酒換算）×飲酒年数

＜日本酒換算の目安＞

日本酒1合＝ビール大（633ml）＝ウイスキー

シングル2杯（70ml）＝焼酎0.5合＝ワイングラス2杯（220ml）

## A-10　臨床的手術前治療効果判定

日本癌治療学会の「固形がん化学療法直接効果判定基準」の主旨を尊重し，かつ頭頸部癌，口腔癌における臓器特異性を考慮に入れて，頭頸部癌取り扱い規約に掲載されている下記の判定基準を用いる。なお判定基準は，術前治療のみならず化学療法や放射線治療，免疫療法をも含めた非観血的治療の効果判定を目的とする。

また，現在固形がんの治療効果判定のための新ガイドライン（RECIST ガイドライン：J Nat Cancer Inst 2000：92：205–216）が提唱されつつあるが，頭頸部癌，口腔癌に適応する妥当性には，議論の余地がある。現時点では，従来の判定基準での準用が望ましいと考えるが，日本癌治療学会では，原則として RECIST を採用することになっているため，所見として記録しておくことが望ましい。

＜ RECIST の日本語訳 JCOG 版での概略＞

完全奏効（CR）すべての標的病変の消失。

1）部分奏効（PR）ベースライン長径和と比較して標的病変の最長径の和30％以上減少。

2）安定（Stable disease；SD）PR とするには腫瘍の縮小が不十分で，かつ PD とするには治療開始以降の最小の最長径の和に比して腫瘍の増大が不十分。

3）進行（PD）治療開始以降に記録された最小の最長径の和と比較して標的病変の最長径の和が20％以上増加。

CR または PR と判定するには，最初にその効果を満たした時から4週以降に行われる再評価によってその基準を再び満たすことを確認する必要がある。試験によってはプロトコールで，さらに長い間隔を規定することが適切である場合もある。

SD の場合はプロトコールで定義する。試験登録後の最短の期間（一般に6～8週以上）を越えて，少なくとも一度は測定値が SD の基準を満たしていなければならない。

著効（CR）と有効（PR）のみを奏功として奏功率を算定する。

**治療効果判定基準**（頭頸部癌取り扱い規約　第3版　2001年）

**1．判定の対象となる症例の選択**

1．1　組織診が確定したもの

1．2　測定可能または評価可能病変のあるもの

1．3　判定に影響を及ぼすような活動性の重複癌がないもの

1．4　一般状態（performance status. P.S.）が grade 0～3のもの

1．5　腎機能，肝機能，骨髄機能に高度の障害のないもの

1．6　重篤な合併症のないもの
1．7　先行治療があるものについては，その影響がみとめられないもの
1．8　他院治療後のフォローアップのみの患者は除外する。

**表　Performance status の grade（Zubrod，ECOG grade）**

| Grade | Performance status |
|---|---|
| 0 | 無症状で社会活動ができ，制限を受けることなく，発病前と同等にふるまえる。 |
| 1 | 軽度の症状があり，肉体労働は制限を受けるが，歩行，軽労働や坐業はできる。例えば軽い家事，事務など。 |
| 2 | 歩行や身の廻りのことはできるが，時に少し介助がいることもある。軽労働はできないが，日中の50％以上は起居している。 |
| 3 | 身の廻りのある程度のことはできるが，しばしば介助がいり，日の50％以上は就床している。 |
| 4 | 身の廻りのこともできず，常に介助がいり，終日就床を必要としている。 |

1．9　フォローアップが不可能なものは除外する。
1．2　附
1）術後照射例は除外する。
2）減量手術例で測定可能または評価可能病変のあるものに対する術後照射例は判定の対象とする。
3）生検により測定可能または評価可能病変の消失したものは除外する。
4）予防照射は測定可能または評価可能病変がないものとして除外する。
5）腫瘍切除後の腫瘍母地への組織内照射例は判定病変がないものとして除外する。もし手術が組織内照射の補助的なものであり，測定可能または評価可能病変のあるものは判定の対象とする。
1．4　附
この基準は全身状態の指標であり，局所症状で活動性が制限されている場合は，臨床的に判断する。
1．7　附
手術後の再発腫瘍の照射例は判定の対象とする。

**2．対象病変の分類**
2．1　測定可能病変
2．1．1　二方向測定可能病変
2．1．2　一方向測定可能病変
2．2　測定不能または測定困難であるが評価可能な病変
2．3　腫瘍による二次的病変
2．1．1　附
1）口腔，中咽頭，頸部リンパ節，唾液腺，皮膚潰瘍や硬結，皮下結節などでは直接計測し得るものも多い。
2）CT 像，超音波エコー像，内視鏡，シンチグラム，造影剤を用いての腫瘍陰影などにより二方向を間接的に計測し得る腫瘍（鼻副鼻腔，上咽頭，下咽頭，頸部食道，喉頭，聴器など）
2．1．2　附
下咽頭，頸部食道などにおける造影剤を用いての腫瘍陰影
2．2　附
頭頸部がんは肉眼的に観察可能なことが多いためたとえ測定が不可能であっても評価は可能であることが多い。このような場合，図示，写真撮影，触診などを参考にして評価する。
2．3　附

脳神経麻痺，声帯固定，舌運動障害などは腫瘍による二次的病変として扱い，判定の参考とする。しかし，二次的病変のみが対象である場合は判定から除外する。

**3. 効果判定方法**

効果の判定に他覚的改善の程度をもってし，次の方法で測定し，縮小率を算出する。

3. 1　二方向測定可能病変の場合の計測法

3. 1. 1　腫瘍の最大径と同一の平面上でそれに直角に交わる最大の径の積を求め，次式により縮小率を算出する。

$$縮小率 = \frac{（治療前の積）-（治療後の積）}{（治療前の積）} \times 100\%$$

3. 1. 2　同一臓器で二方向測定可能病変が二つ以上ある場合はそれぞれの積の総和を求め縮小率を算出する。

3. 2　一方向測定可能病変の場合の計測法

3. 2. 1　腫瘍の最大径を計測し，次式により縮小率を算出する。

$$縮小率 = \frac{（治療前の径）-（治療後の径）}{（治療前の径）} \times 100\%$$

3. 3　頭頸部病変以外にも測定可能または評価可能病変を伴う場合は，日本癌治療学会の「固形がん化学療法直接効果判定基準」により判定する。

3. 1. 1　附

計測には ruler または caliper を用いる。

3. 3　附

遠隔転移病巣の放射線治療例を含む。

**4. 奏効度の表現**

4. 1　著効 Complete Response（CR）

すべての病変が消失し，新病変の出現がない状態が4週間以上持続したもの。

4. 2　有効 Partial Response（PR）

二方向測定可能病変の縮小率が50％以上，一方向測定可能病変の縮小率が30％以上または評価可能病変の改善が50％以上であり，かつ新病変の出現しない状態が4週間以上持続したもの。

4. 3　不変 No Change（NC）

二次方向測定可能病変の縮小率が50％未満，一方向測定可能病変の縮小率が30％未満または評価可能病変の改善が50％未満でそれぞれの病変が25％未満の増大または増悪にとどまり，かつ新病変が出現しない状態が4週間以上持続したもの。

4. 4　進行 Progressive Disease（PD）

測定可能病変が25％以上の増大または評価可能病変の25％以上の増悪，新病変の出現がある場合。

4. 注：

1）当該治療として引き続き行なわれる照射（追加照射を含む）例では，一連の放射線治療として奏効度を求める。

2）放射線治療中断例（術前照射の計画下の手術拒否例を含む）においては，中断時点での奏効度の診断を行い，中断の理由を附記する。

3）骨破壊ならびに軟骨破壊病変についての奏効度の表現は別に定める（参照：WHO Handbook for Reporting Results of Cancer Treatment. WHO offset publication No. 48 WHO. Geneva. 1979 または Cancer　47：207-214. 1981）。

著効（CR）：X線像，スキャン，ゼログラフィーあるいはCT像で病変が消失し，その状態が4

週間以上持続するもの。

有効（PR）：融解病巣の径における部分的縮小，融解病巣の再石灰化，硬化病巣の陰影の現象を認めるもので，その状態が4週間以上持続するもの。

不変（NC）：骨病巣の反応は遅いので，治療開始後8週間経過するまでNCと判定すべきではない。

進行（PD）：現存病変の径の増加あるいは新病変の出現がある場合。

**5. 病変が複数臓器にわたる場合の奏効度の表現**

病変が複数臓器にわたる時には下記のごとく総合して奏効度を表現する。

5. 1　各臓器毎の効果を“4の奏効度”の規定に従い別々に判定し記載する。

5. 2　著効（CR）：各臓器の病変がすべてCRに該当する効果を示した場合

5. 3　有効（PR）：各臓器毎に判定された効果が全てPRか，またはCR, PR, NCが混在するときは，CR + PRの数がNCの数と同じか，または多い場合PRとする。

5. 4　不変（NC）：各臓器毎に判定された効果がすべてNCか，またはCR, PR, NCが混在するときは，NCの数がCR + PRの数より多い場合NCとする。

5. 5　進行（PD）：各臓器毎に判定された臓器病変の効果のいずれかにPDがある場合はPDとする。

**6. 奏　効　率**

著効（CR），有効（PR）のみを奏効として奏効率を算出し，次の2つを併記する。

6. 1　適格例の奏功率 $= \dfrac{（\text{CR 例数}）-（\text{PR 例数}）}{\text{適格例数}} \times 100\%$

6. 2　完全例の奏功率 $= \dfrac{（\text{CR 例数}）-（\text{PR 例数}）}{\text{完全例数}} \times 100\%$

**7. 奏効期間**

奏効期間測定のため次の年月日を明記する（図7参照）

A：治療開始年月日

B：初めて明らかな腫瘍縮小を認めた年月日

C：50％以上の縮小に達したと認めた年月日

D：完全消失と認めた年月日

E：一度縮小した病変の初めて明らかな増大，または新病変の出現を認めた年月日

奏効期間

著効（CR）の期間：D-E

有効（PR）の期間：C-E

全奏効期間：A-E

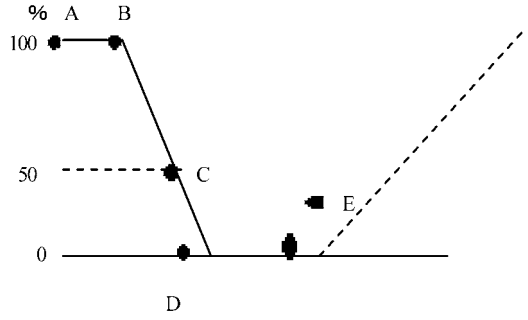


**8. 生存期間について**

生存期間は当該治療の開始の日より死亡に至る期間（週）をいう。

## A-11. 生検について

治療を前提とした生検組織の採取に際しては，癌および隣接する非癌粘膜を合わせて楔状に切除するのが一般的方法である。患者にメスを入れ組織を採取することの目的は，癌の診断を確定することはもちろんであるが，組織学的悪性度や浸潤能，脈管浸襲能，リンパ節転移予測などの詳細な情報を得ることにある。生検に際しては，浸潤先端を含んだ長径5 mm以上の組織を採取することが望ましい。ヨード生体染色をおこない，癌部周囲に広範な不染域が認められる場合には，さらに不染域と染色域の境界を含む組織を採取することにより，切除縁の決定に有用な情報が得られる。

なお，癌の深達度を触診および画像にて慎重に判定し，M，SMあるいはMP-1でありかつ病変が小さい場合（early T2以下）には，ヨード不染域全体を含む粘膜切除術の施行も推奨される。ただし，粘膜切除術の適応に際しては，深部断端における癌残存がないように充分注意しなくてはならない。

## B-3　切除断端評価

舌癌の外科切除検体において，最も重要な病理組織検索は切除断端における癌組織の有無を判定することである。従って，臨床的にどこを詳細に検索すべきかの情報は，確実に病理側へ伝えなくてはならない。術前の臨床診断による切除断端の設定に加えて，手術時の感触，手術検体の肉眼的観察から，Ca（+）あるいは（−／+）と疑っている部位には，糸を付けるなどの工夫が必要である。また，粘膜面での切除断端は，ヨード染色時の不染域，染色域のどちらに設定したのかも明らかにすべきである。

## B-4　リンパ節摘出分類方法

本指針においては，日本癌治療学会リンパ節規約分類を用いることとするが，AAO-HNS分類（Level亜分類）からの読み替えは可能なので，ここではLevel分類に対応した摘出方法を記載する。摘出分類用の図1，2をご利用頂きたい。

**1. 指標点のマーキング（術中）**

a）オトガイ下，顎下領域：顎二腹筋が郭清側に含まない場合はマーキング
b）内深頸領域：舌骨，中甲状腺静脈（あるいは肩甲舌骨筋とSCMの交点）の高さを絹糸でマーキング。
c）副神経領域：副神経の走向をマーキング

**2. 郭清組織は切除後に生食ガーゼにくるめて冷所保存。**

**3. 組織の切離**

a）郭清組織から耳下腺組織を切離→病理検体へ
b）オトガイ下と顎下部の組織を顎二腹筋に沿って切離→Level Ⅰ A，Bへ
c）SCM後縁で組織を切離し，鎖骨上の組織を中甲状腺の高さの延長線上で切離→Level Ⅴ A，Bへ。
d）残った内深頸領域の組織をマーキングした舌骨と中甲状腺静脈の高さでそれぞれ切離→Level Ⅱ，Ⅲ，Ⅳへ
e）Level Ⅱを副神経の走向に沿って切離→Level Ⅱ A，Bへ
f）上記で切離した組織からリンパ節を摘出し，区分けした紙面上に置き写真撮影（図3）。
　＊周囲との癒着があるリンパ節は周囲組織も含めて切除
g）区分ごとにタッパに入れ，ホルマリン固定し病理へ提出。

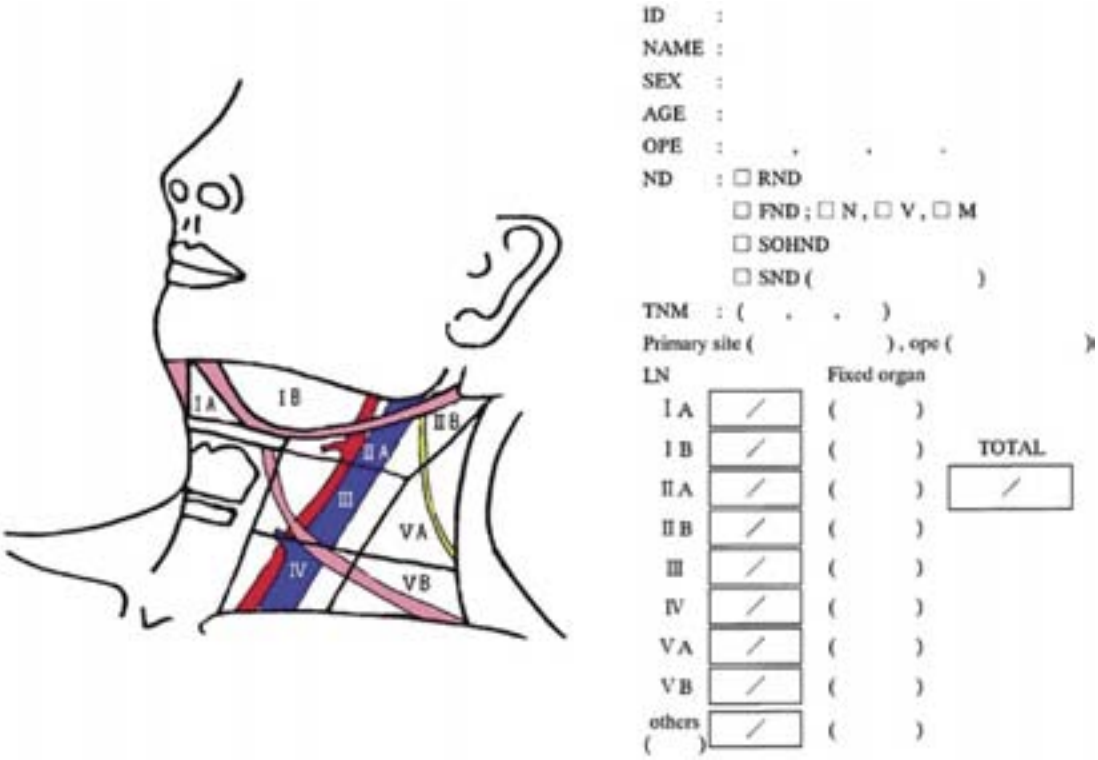


図 1　摘出リンパ節のレベル分類と分析（左）

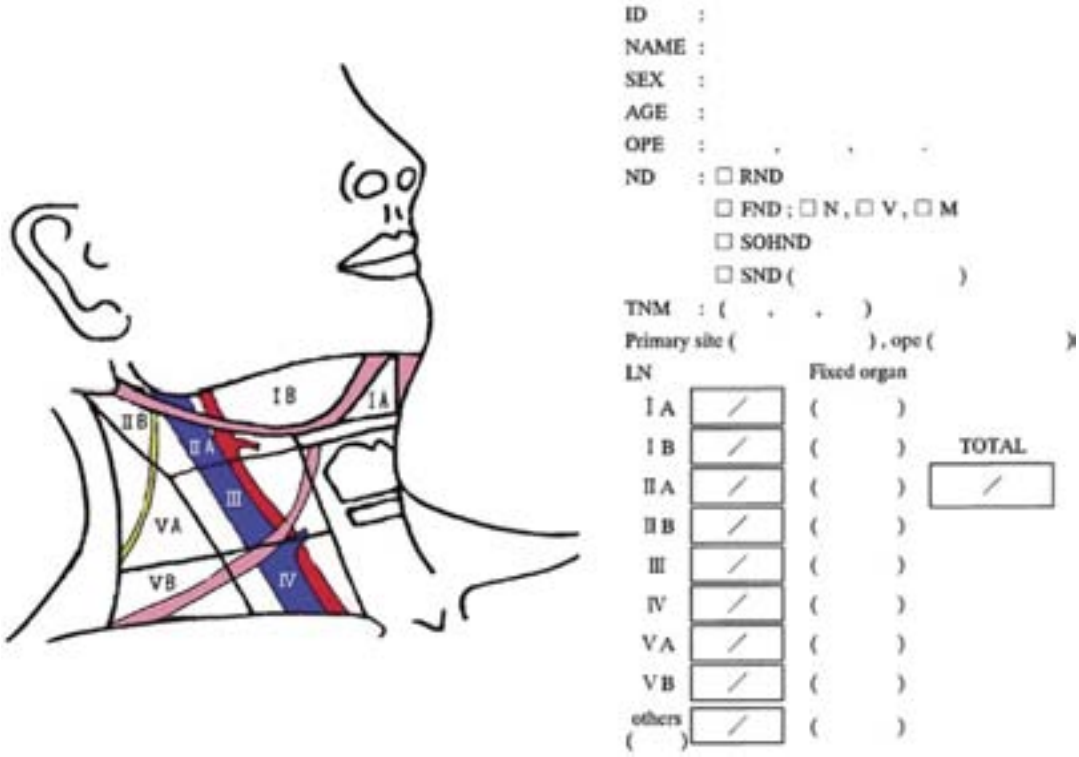


図 2　摘出リンパ節のレベル分類と分析（右）

図 3　リンパ節摘出分類の実際

## B-4-c）　センチネルリンパ節生検の口腔癌への応用

### 1. はじめに

腫瘍から直接のリンパ流を受けるリンパ節を見張りリンパ節（Sentinel node；SN）とよぶ。癌細胞がこのSNに転移を形成し，さらなる進展をきたすという仮説が，SN理論である。この仮説が成立するならばSNに転移のない症例は，リンパ節転移をきたしていないものと判断され，リンパ節郭清が不要であると考えられる。近年，様々な分野でSNを指標とした転移診断に関しての良好な成績が報告されているが，口腔癌に関する臨床研究は，いまだ数施設において模索的に行われているにすぎない。本稿では口腔癌におけるSN生検の臨床応用について述べる。

### 2. 口腔癌におけるSN同定の実際

SN生検におけるトレーサーとしては，色素と放射線同位元素（99m テクネシウム）標識コロイドが用いられる。手術前日に腫瘍周囲4箇所にインスリン注射器で99m Tcスズコロイド（0.4ml：74MBq）を行い，注入2時間後，センチネルリンパ節をリンパ節シンチグラムで撮影，検出する。撮影時，原発巣周囲注入部位からのシャインスルーを除去するために鉛板を置き，また，描出されるセンチネルリンパ節の位置確認のために，オトガイ部，鎖骨胸骨端，肩峰端ならびに下顎角部に10ml（約0.1MBq）の注入液を注射針のカバーに入れた指標を置いている。手術当日は，手術開始時に2%パテントブルー溶液を4箇所に分けて原発腫瘍周囲の粘膜に99m Tcスズコロイドと同じ部位に緩徐に注入する。続いて前日に同定したSN相当部の頸部皮膚に切開を加え，皮下組織の剥離を進め青染されたリンパ管ならびにリンパ節を同定しガンマプローブ（NeoProbe 2000：センチュリーメディカル社製）を用いて確認し，摘出を行い術中迅速診断を行う。

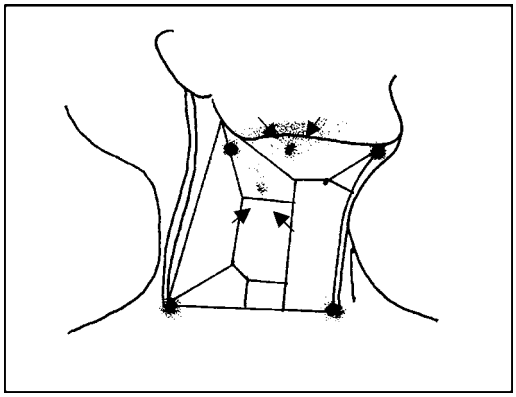

口腔癌症例のリンフォシンチグラフィー

色素法による SN の染色

ガンマプローブによる SN の同定

**3. 術中迅速診断の実際**

センチネルリンパ節は半割し，病理部で，最大割面での標本が作製され迅速病理組織診断が行われる。診断結果が腫瘍細胞陰性の場合には，さらに 200（m 間隔の準連続切片が作成され，HE 染色とサイトケラチン染色による微小転移診断を行う。また，半割した他方のリンパ節はホノジナイズ後 RNA を抽出し，SCC 抗原をマーカーとしたリアルタイム RT-PCR 法による術中迅速遺伝子診断を行う。

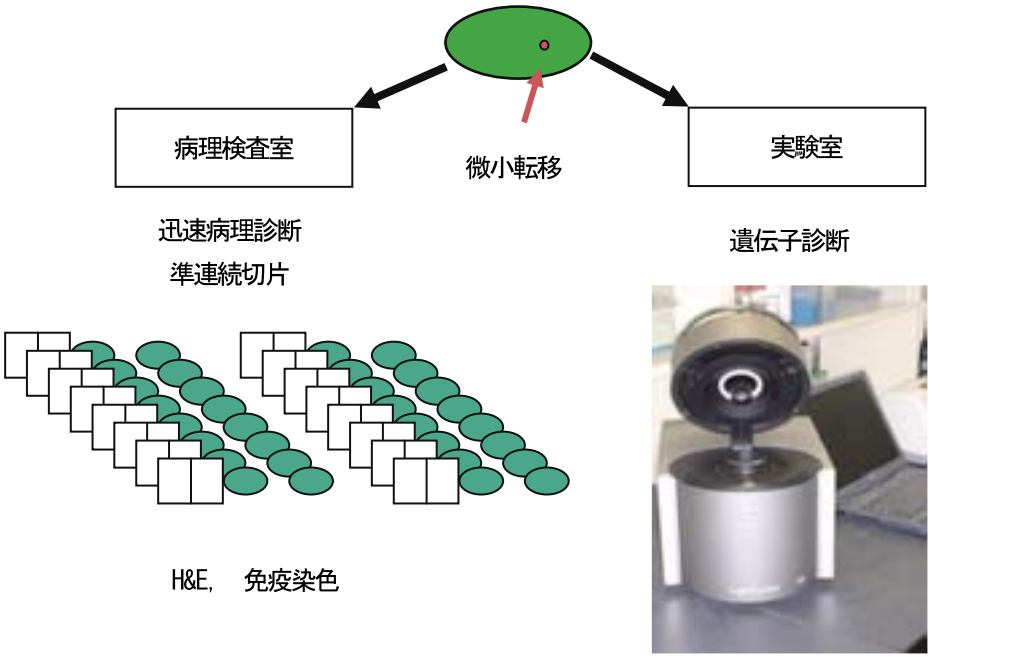


術中迅速診断の流れ

**4. 口腔癌における SN 生検の展望**

SN が転移診断の標的として利用できれば，SN に集中した精査を行うことで，従来よりはるかに高感度な微小転移診断を効率的に行うことができる。口腔癌のリンパ流は，個体によるバリエーションや癌の発生部位や組織型の違いによって，その転移部位や頻度が異なる。しかし，SN 転移状況に応じて個別的な郭清範囲を策定することは可能である。口腔癌における SN 生検の臨床応用は，今後，拡がりをみせると考えられるが，術中微小転移診断の正診率の向上などの点でさらなる検討が必要であると考える。

## C. 手術材料の取扱い

**1. 固定方法**

通常ホルマリン系の固定液が使用され，10-20％ホルマリン，中性ホルマリン，中性緩衝ホルマリンを用いる。大きな検体では，1-2 日の固定では不十分なことがあるが，舌に限局するものでは 1 日程度で充分である。固定が不十分な場合は step sectioning 後に再固定を行う。固定液の量は組織の 10-20 倍量を必要とする。固定液を入れる容器は，口の広い透明な容器で蓋のついたものを用いる。固定後の組織は約 70％に縮小するといわれるが，硬くなるために口の広い容器が使用される。また血液が付着したままでは固定液が希釈されるため，多量の場合は組織を軽く水洗する。手術材料はそのままでは，収縮するために台紙（ゴム性が良い）にピンで留めると step sectioning が行いやすい。(写真 1)

注）ホルマリン formalin

局方ホルマリンは，ホルムアルデヒドを 35.0-37.5％含む。水道水でこれを 10-20％に希釈する。ホルムアルデヒドは空気にふれると酸化され蟻酸を生じ，白濁する。局方ホルマリンにはこの重合防止のために 10-15％のメタノールを含む。中性ホルマリンは，蟻酸を中和するために，

炭酸カルシウムや炭酸マグネシウムを加え，振盪，24時間放置した上澄みで鍍銀法によく使用される。

中性緩衝ホルマリンは，リン酸緩衝液を応用してホルマリンを中性にしたもので，抗原性の保持も10%ホルマリンに比較して良好である。長期固定，保存に向いている。

**2. 切り出し方法**（写真1-4）

手術材料のSampling（切り出し）は，三次元の立体的な手術検体を，二次元の平面である組織標本として検索するために，常に一次元分の犠牲を払わざるを得ない。従って，どの面を捨てて，どの面を犠牲にするかの判断が必要となる。また，粘膜癌における切り出しは，粘膜面に直交する割面で切り出すのが外科病理の原則である。従って舌癌の好発部位が側縁であり，断端が多くは口底粘膜に近いことから，舌癌の切り出しは，原則的には前額断の半連続切片による検索法が良いと考えられる。

Breadloaf step sectioning法（BLSS法）（写真2）

(1) 舌切除検体の解剖学的位置の確認

(2) 前額断，幅約3間隔でstep sectioning

(3) 前後断端の切除面を含めて標本作製

**3. 画像記録**（写真3）

手術検体は，固定前，固定後の腫瘍肉眼像，切り出し割面像を記録する。必要に応じ，ヨード染色像なども記録することが望ましい。カラーコピー，デジタルカメラなどの記載が簡便である。この際，細胞診，生検，迅速標本の作製部位や他の手法のための材料の採取部位の確認を行う。手術担当の臨床医と一緒に切り出し，画像記録などを行うとより細かな検体の把握が可能である。

ゴム製の板にステンレスのピンで伸展固定する。ゴム板は検体の大きさより大きめに切り，四角い器（タッパウエアーなど）で固定するとよい。ピンは通常の虫ピンを使用すると，検体に大きな穴が開いたり，さびがでるため好ましくない。最外側の切除片は，前後断端を観察できるように外側を薄切面とする。

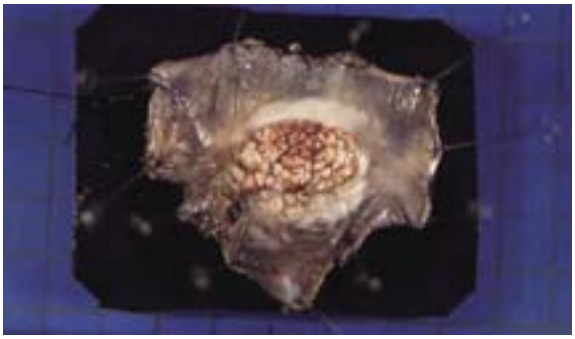

**写真 1　手術検体の固定**

通常，約3mm幅で前額断を行う。画像記録しておくと肉眼像と対比するときに便利である。この例では，腫瘤と周囲の白斑の関係が明瞭である。また簡単に肉眼画像に切除線を記載してもよい。

**写真 2　Breadloaf step sectioning 法（BLSS 法）**

各切除片の割面画像を保存しておくと，肉眼的な腫瘍の範囲を把握できる。臨床医は手術切除線と腫瘍との関係が，病理医は組織標本との関係が容易に理解できる。

**写真 3　割面の画像記録**

一つのカセットに複数の切除片をいれると，標本作製も簡単となり，検鏡する際にも好都合である。特に腫瘍と周囲との関係が重要となる表在癌では，多数の切除片を1枚の標本で観察できるため便利である。

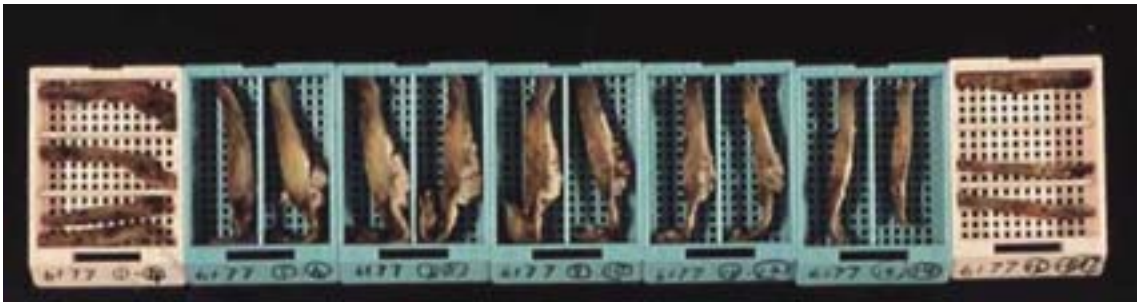

**写真 4　標本作製**

## D-1-c)-1)-(1)　Tis癌（CIS）

### 1. WHO分類によるTis癌（扁平上皮内癌　CIS）

WHOでは，臨床的な前癌病変に対応する組織学的分類として，1）扁平上皮性異形成 Squamous epithelial dysplasia（dysplasia）2）扁平上皮内癌 Squamous cell carcinoma，in-situ（CIS）を挙げ，前者を「上皮内癌ほどではない細胞異型，および正常な上皮の成熟と層状配列の消失を特徴とする重層扁平上皮の前癌病変」，後者を「扁平上皮全層あるいはほぼ全層が癌の細胞的特徴をもつが，間質への浸潤を示さない病変」と定義している。病理組織学的なdysplasiaの診断基準として13項目の因子を挙げ，それらの変化が著明で項目数が多いほど異形成の程度は高度となる。臨床的な舌前癌病変である白板症，紅板症に対しては，このdysplasiaの有無およびその程度（mild，moderate，severe）を病理診断として判定するとしている。しかし，口腔粘膜では，severe dysplasiaとCISの区別は困難で，実際上無意味であるとの記載もある。従って，WHO分類によるTis癌は，「扁平上皮全層あるいはほぼ全層が癌の細胞的特徴をもつが，間質への浸潤を示さないCIS及びsevere dysplasia」と考えられる。

＜Dysplasiaの診断基準＞

1. 基底細胞の極性の喪失
2. 1層以上の基底細胞様外観を有する細胞の存在
3. 核・細胞質比の増大
4. 滴状型の上皮突起
5. 不規則な上皮の重層化
6. 核分裂像の増加
7. 異常分裂像の出現
8. 上皮上半部における核分裂像の出現
9. 細胞・核の多形性
10. 核のクロマチン過染性
11. 大きな核小体
12. 細胞間結合性の減退
13. 有棘層における単一細胞または細胞群の異角化

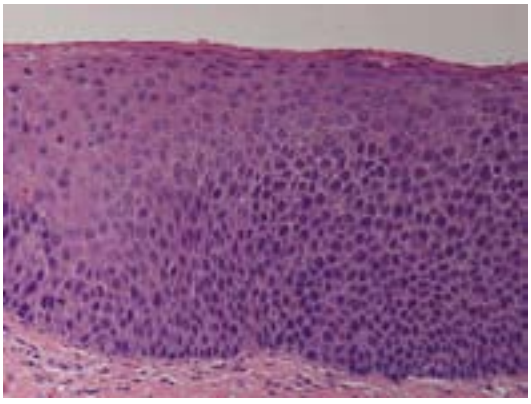

Mild dysplasia

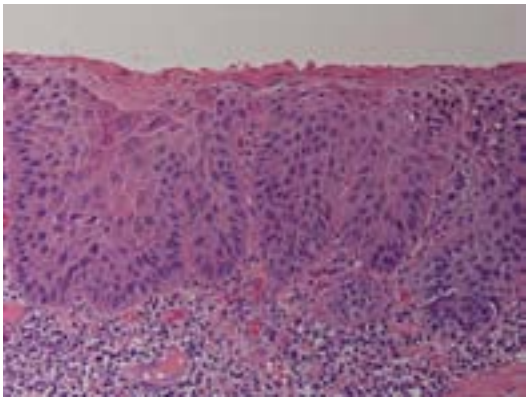

Moderate dysplasia

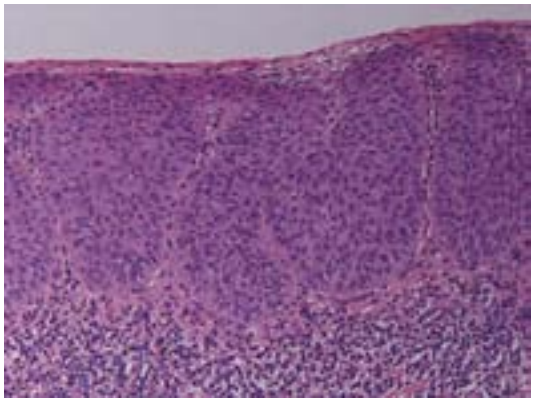

Severe dysplasia

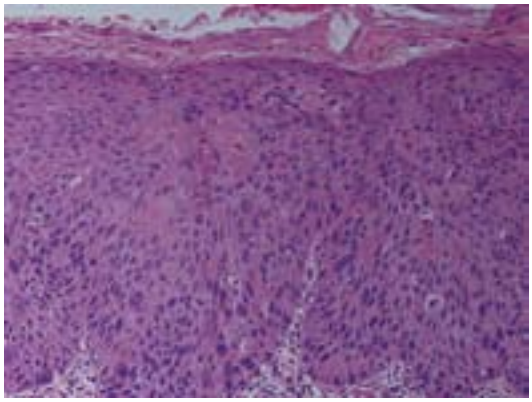

CIS

WHO分類によるTis癌の考え方は，現在まで広く受け入れられていることから，本指針においてはWHO分類を採用することとした。しかし，このWHO分類による診断基準は，恐らく上皮内癌の仕事が最も進んだ子宮頸癌の概念を当てはめたもので，多くがnon-keratinizing SCCへと進展する子宮頸部とは異なり，角化を伴う高分化SCCが多い口腔癌においては，全てのSCCがこの様な癌化過程を経るとは考え難い。むしろ，CIS像を呈するTis癌は一部であって，大多数を占めるoral typeのTis癌が存在するはずである。WGではこの様な認識に基づいてTis癌の検索を進めた。Tis癌（SIN）<Provisional entity>を参照されたい。

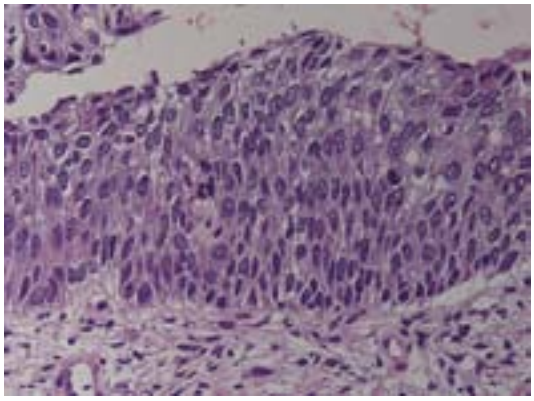

子宮頸部のCIS

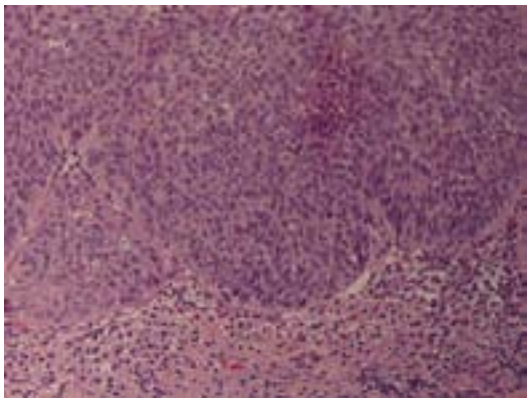

子宮頸部のSCC

## D-1-c)-1)-(2)　Tis癌（SIN）<Provisional entity>

**2. WG分類によるTis癌**（扁平上皮内腫瘍　SIN）

WGでは，「浸潤癌に進展したdysplasia病変」の検索から，WHO分類によるCIS以外にも扁平上皮癌へ進展するoral typeのTis癌が認められたことから，CISを含んだより広いTis癌の疾患概念として，扁平上皮内腫瘍Squamous intraepithelial neoplasia（SIN）を提唱する。現時点では，provisional entityとして付記するに留めるが，将来的に多数症例による検索が進み，臨床病理学的な検証がなされるのを待って，Tis癌の疾患概念として採用することとする。

以下にWGにおける検索結果について概説する。WGでは，舌のdysplasia/CISについて，再現性，普遍性が高く有用性のある診断基準を作成するために検討を進めてきた。十分な長期経過観察がおこなわれた「癌になるdysplasia」と「癌にならないdysplasia」症例を本学会員から公募し，集積症例を比較検討した。公募症例の選択基準は，下記の条件を全て満たし，病理組織未染標本2枚をWGへ送付可能な症例とした。送付標本はHE染色および　Ki-67/MIB1免疫染色をおこない病理組織学的に検索した。以下に公募症例の検索結果をまとめる。

**公募症例**

1. 舌T1-2癌手術症例または舌生検dysplasia症例。
2. 病理組織学的に切除断端Ca（－）かつdysplasia（＋）。
3. 切除後無治療で経過観察され，切除断端部に
   a）浸潤癌への進展が確認された症例
   ＝「癌になるdysplasia」
   b）5年以上癌へ進展していない症例
   ＝「癌にならないdysplasia」

なお，ここでの癌の定義は浸潤を伴う扁平上皮癌であり，従って「癌になるdysplasia」とは，扁平上皮内腫瘍（SIN）のことである。非浸潤癌という意味で，WHO分類においてCISとされる全層性のdysplasia病変もSINの概念に含まれる。また，十分な長期経過観察がおこなわれ「癌にならないdysplasia」は，反応性異型上皮と考えられる。

「癌になるdysplasia」＝SINを病理組織学的に検索すると，＜表1＞の3亜型に分類された。それぞれの臨床病態を＜表2＞にまとめた。

**表1　扁平上皮内腫瘍**
**Squamous intraepihelial neoplasia（SIN）**

1. 全層置換型
2. 表層分化萎縮型
3. 表層分化肥厚型

**表2　舌粘膜SINの臨床病理**

| 組織型 | 症例数 | 性（M/F） | 年齢（平均年） | 臨床像 | 癌化期間（平均月） |
|---|---|---|---|---|---|
| 全層置換型 | 3 | 0/3 | 47 | erosion | 6.7 |
| 表層分化 | | | | | |
| 萎縮型 | 8 | 1/7 | 63 | erythroplakia | 16.3 |
| 肥厚型 | 21 | 8/13 | 56 | leukoplakia | 46.7 |

1. 全層置換型SINは，WHO分類におけるCISに相当し，上皮性異形成像が全層性あるいはほぼ全層性に認められる組織像＜図1＞を呈する。舌粘膜において，この型のSINは少なく9％を占めるのみである。肉眼的にはerosiveな紅斑様像をしめし，浸潤癌へは平均6.7月と最も速やかに進展する。
2. 表層分化萎縮型SINは，著明に菲薄化した上皮像を呈し，表層にわずかに角質層がみられるが有棘層はほぼ消失し，滴下状の上皮突起部に異型細胞が認められる＜図2＞。この型のSINは25％を占め，肉眼的にはerythroplakiaの像をしめす。浸潤癌への進展期間は平均16.3月である。

3. 表層分化肥厚型SINは，肥厚した上皮からなり，表層の角質層，有棘層には明らかな異型がみられないが，基底層側に高度な上皮性異形成像が認められる＜図3＞。舌粘膜ではこの型のSINが66％と最も多く，肉眼的には白斑像を呈する。浸潤癌への進展期間は平均46.7月と最も長い。

表層分化肥厚型SINは，病理組織学的にdysplasiaとの鑑別が最も問題となることから，WGでは上記の「基底層側に高度な上皮性異形成像」について，より客観性のある指標を検討した。上皮性異形成について，WHO分類では13項目の診断基準を規定しているが，この形態学的診断基準に加えて，以下の分子病理学的診断基準をもうけることとした。

＜Ki-67/MIB1免疫染色による分子病理学的診断基準＞　＜図4＞
a）基底細胞に核小体明瞭な大型核を有する陽性像が認められる。
b）傍基底細胞，有棘細胞に多層化した陽性像が認められる。
c）上記所見が一定の局面をもって存在する。

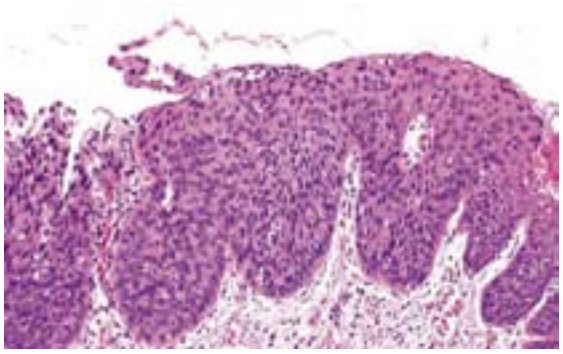

**図 1　全層置換型**

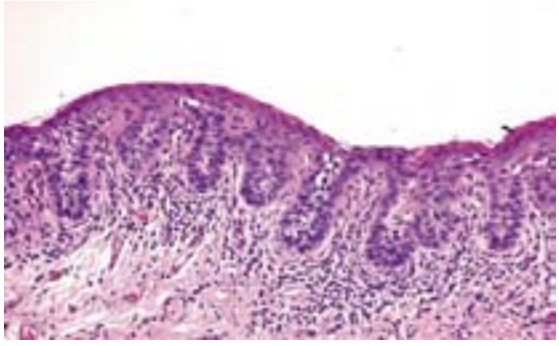

**図 2　表層分化萎縮型**

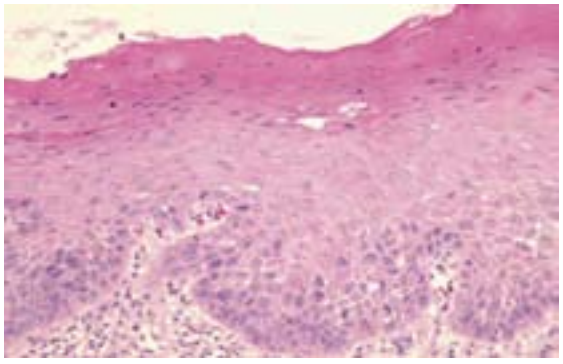

**図 3　表層分化肥厚型**



**図 4　表層分化肥厚型（ki+67/MIB1）**

SINと従来のWHO分類との対応関係を＜表4＞に示す。WHO分類におけるCISとsevere dysplasiaは全てSINに含まれる。また，基底側のみに高度異形成を伴うmoderate dysplasiaの一部も，上記診断基準を満たせばSINとする。さらに，便宜的な対応ではあるが，舌癌では舌固有筋層に浸潤しないとリンパ節転移はほとんど無いことから，粘膜下層への浸潤が疑われるが明らかではないような症例も，実際的にはSINに含めて問題ないと考えられる。

**表 4　SIN と WHO 分類の対応関係**

| WHO | SIN |
|---|---|
| Mild dysplasia | |
| Mod. dysplasia | SIN |
| Sever dyasplasia | SIN |
| SCC in situ | SIN |
| Questionable invasive SCC | SIN |

本検索に貴重な症例を御供与頂いた日本口腔腫瘍学会会員諸氏に深甚なる謝意を述べる。

**共同研究施設**

| | |
|---|---|
| 埼玉県立がんセンター口腔外科 | 国立病院東京医療センター歯科口腔外科 |
| 札幌医科大学医学部口腔外科 | 東京歯科大学第1口腔外科 |
| 鶴見大学歯学部第2口腔外科 | 東海大学医学部口腔外科 |
| 横浜市立大学医学部口腔外科 | 金沢大学医学部歯科口腔外科 |
| 奈良県県立医科大学口腔外科 | 愛媛大学医学部歯科口腔外科 |
| 岡山大学歯学部第2口腔外科 | 九州歯科大学第2口腔外科 |
| 九州大学歯学部第1口腔外科 | 九州大学歯学部第2口腔外科 |
| 熊本大学医学部歯科口腔外科 | 大分大学医学部歯科口腔外科 |
| 鹿児島大学歯学部第1口腔外科 | 宮崎大学医学部歯科口腔外科 |
| 琉球大学医学部歯科口腔外科 | 久留米大学医学部歯科口腔医療センター |
| 自治医科大学歯科口腔外科 | |

## D-1-c)-2)　T1-2 癌

表在型　Superficial spread type　（0 型）

表在性の発育を主として，厚さ 5 mm 以下のもの。

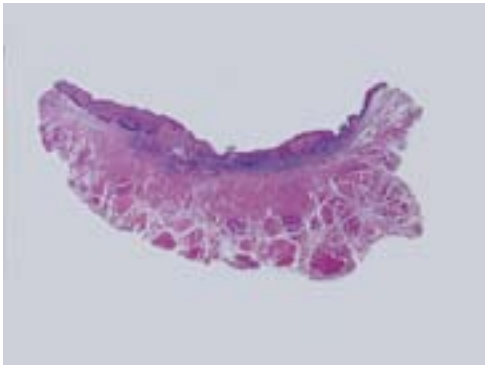

外向型　Exophytic type　（1 型）

外向性の発育を主とするもの。

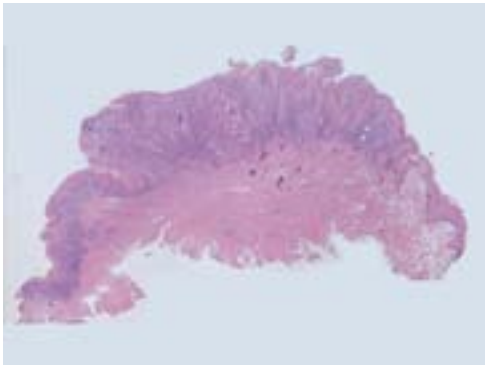

内向型　Endophytic type　（2，3，4 型）

内向性の発育を主とするもの。

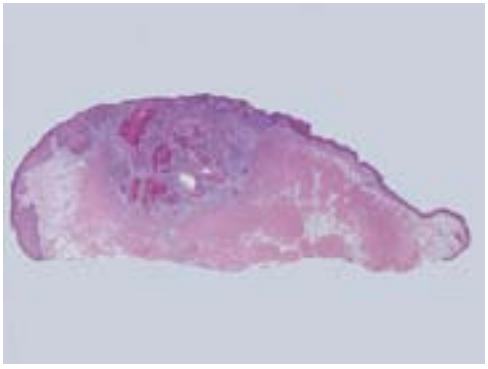

消化管癌（食道癌，胃癌，大腸癌）肉眼型との対応関係を（　）内に示す。

なお，内向型についてはさらに亜分類の必要性を検討する余地があると考える。手術検体における病理組織学的検索からは，深部への進展様式が異なる2亜型が認められる。Type Aは内向型の大多数を占め，広い潰瘍面に対し先細り様逆三角形の進展像を示す。一方，Type Bは小さな内掘れ様の潰瘍を形成し，癌は末広がり様三角形の進展像を示すとともに，非癌粘膜上皮下における側方進展像を伴う。組織学的には，desmoplastic reactionを伴ったYK-4D型の浸潤像を示し，スキラス舌癌とも呼べる症例である。この様なType B症例を舌癌の一臨床型として分類する意味があるか否かは，探触子を用いたUS画像診断の普及と，多数症例における臨床病理学的検索を待って検討していきたい。

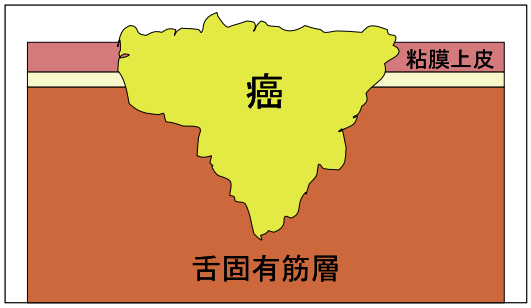


Type A

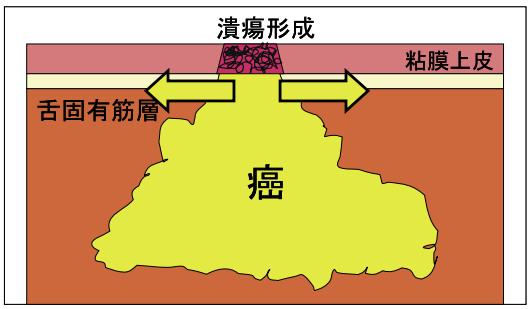


Type B

Type Bの肉眼像

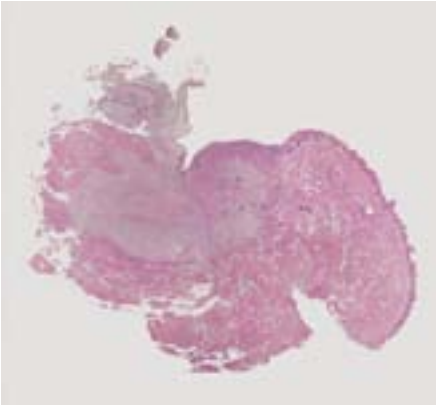

Type Bの進展様式

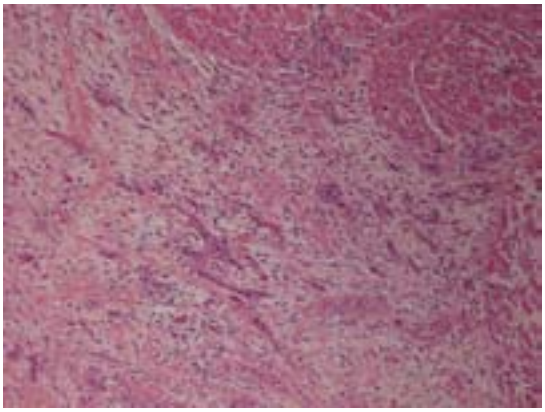

Type Bの組織像

## D-1-d）　深達度

舌癌の予後を規定する頸部リンパ節転移に相関する因子として，癌の深達度，浸潤様式，リンパ管浸襲像などが重要である。食道扁平上皮癌とは大きく異なり，舌扁平上皮癌では sm 癌における所属リンパ節転移はほとんどみられず，舌固有筋層に浸潤してから転移を起こす症例が多い。従って，WG では舌固有筋層の表層内に dead line を想定し，表層と深層に分ける必要があると考えた。そこで，組織学的な深達度の評価は，舌の組織学的構造に基づいた深達度（粘膜上皮［m］，粘膜下層［sm］，舌固有筋層表層［mp1］，舌固有筋層深層［mp2］）と深さ（仮想粘膜面から深部浸潤先端までの距離を計測）mm の両者を記載することとした。mp1 と mp2 の境界は，リンパ節転移率が有意に分かれる深さを想定し，約 3-5 mm 位と考えている。しかし，現時点においてこれを確定するデータは充分とは言えないことから，本指針では深達度と深さの両方を記載し，その詳細は将来的に規定していくこととした。

**舌癌の深達度（臨床所見）**

1）深達度（触診 /US）
　M　　癌が上皮内に存在
　SM　　上皮下粘膜下層へ浸潤
　MP1　　固有筋層へわずかに浸潤
　MP2　　深部の固有筋層へ浸潤
2）深さ
　触診（　）cm / US（　）mm

**舌癌の深達度（病理所見）**

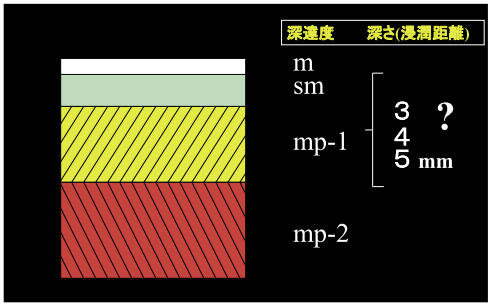

## D-2-a)-1)　組織学的悪性度

組織型及び組織学的悪性度評価は，予後や治療法選択の指標となる。扁平上皮癌のもっとも一般的な組織学的悪性度分類として，Grade 分類（WHO）がある。口唇癌における Broders 分類に由来し，主として重層扁平上皮への分化度を指標とした分類である。大きな母集団における検索では，予後やリンパ節転移とある程度は相関がみられることから，慣習的に使われている。

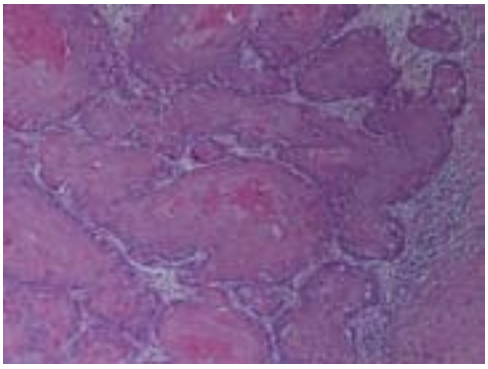

Grade I：高分化型

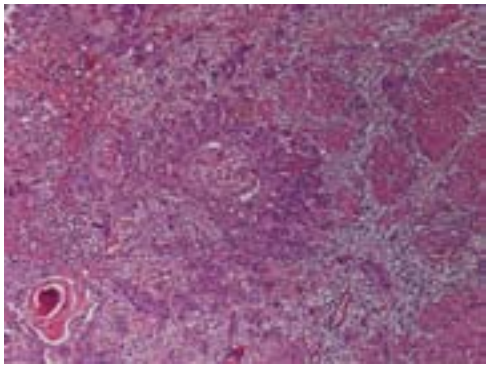

Grade II：中分化型

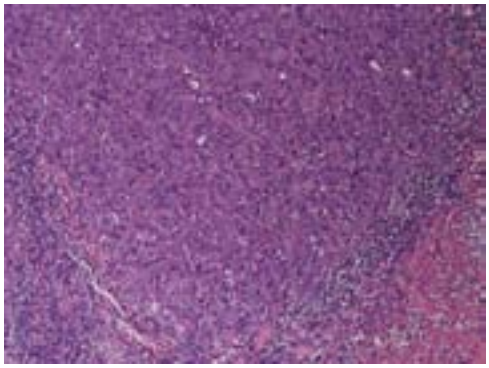

Grade III：低分化型

## D-2-a)-2)　浸潤様式

口腔扁平上皮癌（SCC）の代表的な組織学的悪性度評価法としては，Jakobsson（Willen）分類，Anneroth 分類がある。これらは，腫瘍宿主境界部の 6–8 因子を点数化して，総合点により悪性度を評価するものである。その有用性は多くの研究により検証されているが，煩雑さのために実用には適さない。本邦においては，腫瘍宿主境界部の浸潤様式因子に注目した山本–小浜による浸潤様式（Y-K）分類が，リンパ節転移や予後との相関も認められ比較的広く用いられている。これは，消化器癌（食道癌，胃癌，大腸癌）における浸潤増殖様式（INF：INFa，INFb，INFc）に相当する分類であるが，YK-1 は，口腔癌特有の高分化 SCC であり，YK-2 が INFa，YK-3 が INFb，YK-4C 及び YK-4D が INFc に相当する。YK-4D は症例数は少ないが，特に悪性度が高く desmoplastic reaction を伴う特異な生物学的特性を示すとされる。WG では，舌 SCC の組織学的悪性度評価法として，浸潤様式分類いわゆる YK 分類を記載することとする。

＜浸潤様式（YK）分類＞

YK-1：　境界線が明瞭である

YK-2：　境界線にやや乱れがある。

YK-3：　境界線は不明瞭で大小の腫瘍胞巣が散在。

YK-4C： 境界線は不明瞭で小さな腫瘍胞巣が索状に浸潤（索状型）。
YK-4D： 境界線は不明瞭で腫瘍は胞巣を作らずび漫性に浸潤（び漫型）。

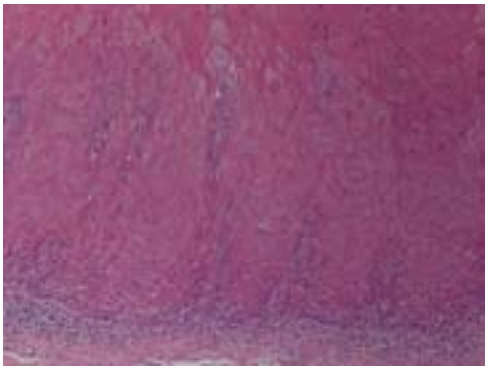

YK-1

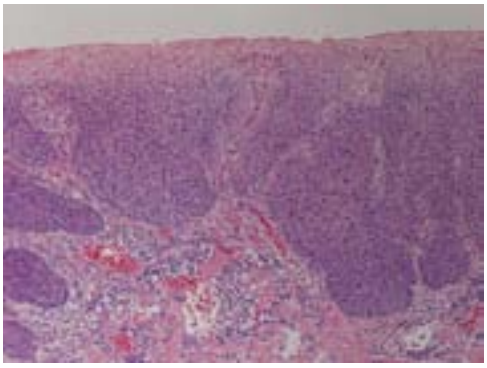

YK-2

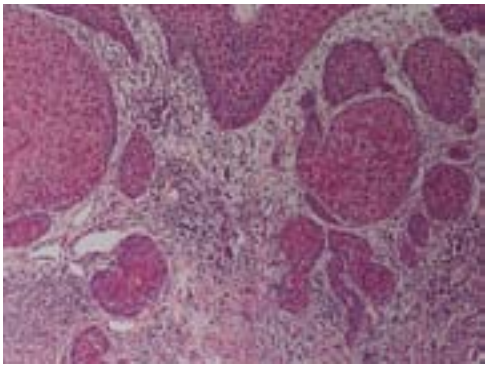

YK-3

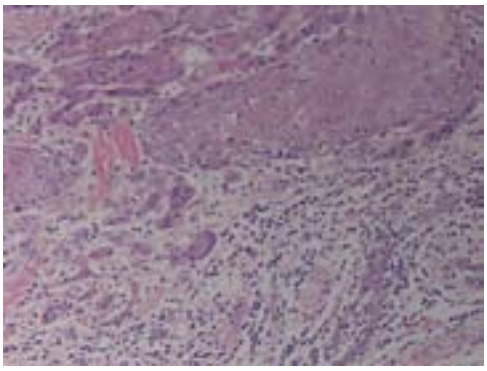

YK-4C

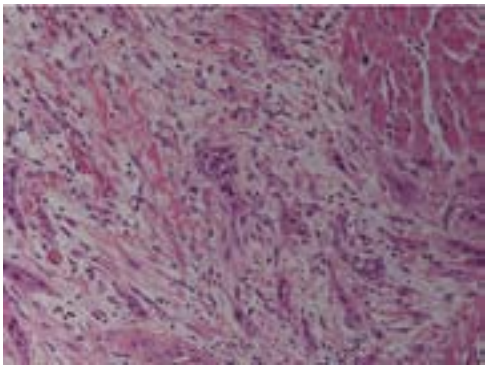

YK-4D

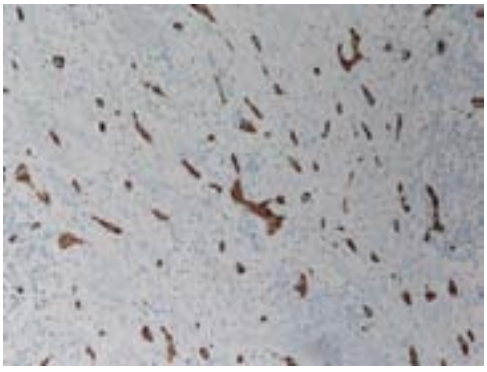

YK-4D（cytokeratin/AE1＋3）

## D-2-b）　特殊型

扁平上皮癌の亜型として以下の組織型がある。

**1）疣贅性癌　Verrucous carcinoma**

高分化角化重層扁平上皮の著明な外向性増殖と上皮下への局所破壊性圧排性増殖をしめす低悪性度癌腫。上皮下組織への圧排性増殖像が明らかではない生検組織では，診断が困難なことが多い。転移はきわめてまれであるが，約20％は通常のSCCを伴うhybrid tumorであることに注意を要する。

**2）類基底扁平上皮癌　Basaloid squamous cell carcinoma**

基底細胞様像をしめす高悪性度癌腫で，一部に明らかな扁平上皮への分化像を伴う。類基底細胞は充実性あるいは索状に配列し，しばしば胞巣辺縁には柵状配列像，中心部には凝固壊死巣や嚢胞腔がみられる。

**3）腺様扁平上皮癌　Adenoid squamous cell carcinoma**

扁平上皮癌の胞巣に壊死融解がおこり，偽腺腔，偽腺管像を形成して腺扁平上皮癌に類似した組織像をしめす癌腫。上皮性粘液は見られない。臨床病理学的な悪性度については明らかではないが，通常のSCCと同様と考えられている。分類すること自体に異論もある。

**4）紡錘細胞癌　Spindle cell carcinoma**

紡錘形細胞を主とする多形性細胞の増殖からなる肉腫様の組織像をしめす高悪性度癌腫で，一部に明らかな扁平上皮癌像を伴う。免疫染色では，vimentinとともに一部cytokeratinの陽性像が認められる。polypoidあるいは広基性の外向性腫瘍像を呈することが多い。

**5）腺扁平上皮癌　Adenosquamous carcinoma**

扁平上皮癌と腺癌両者の組織像を伴う高悪性度の癌腫。腺管構造が認められ，通常は粘液を伴う。浸潤病態はむしろ腺癌に類似し，骨非破壊性に骨梁間を進展することは，注意を要する病態である。

**6）未分化癌　Undifferntiated carcinoma**

扁平上皮，腺上皮，あるいは他の組織への明らかな分化像が認められない高悪性度癌腫。

**7）乳頭状扁平上皮癌　Palillary squamous cell carcinoma**

外向性の乳頭状増殖像を呈する浸潤性扁平上皮癌。疣贅性癌に類似した圧排様の深部境界像を示すが異型像が明らかである。浸潤像を認めることが診断確定には重要。

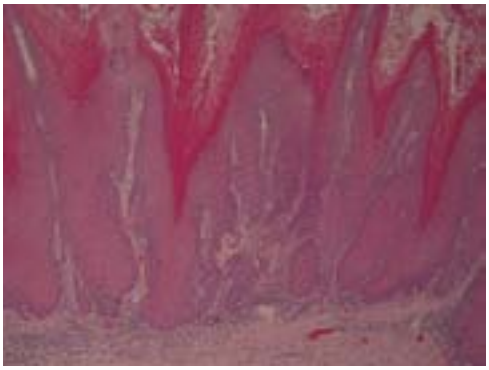

疣贅性癌

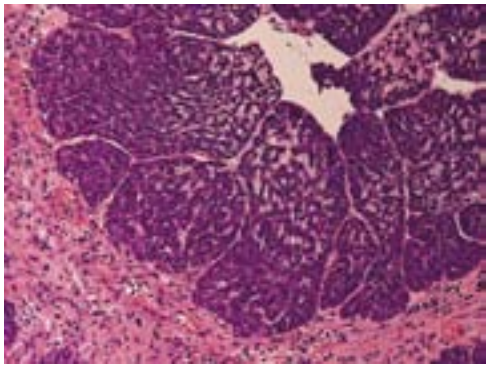

類基底扁平上皮癌

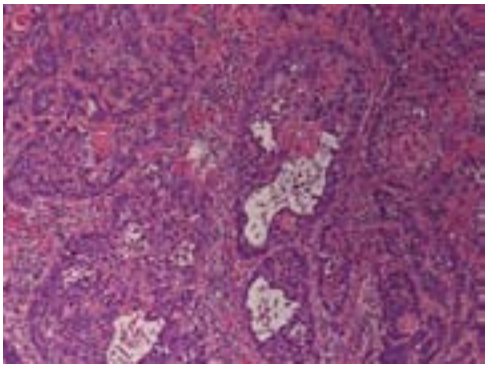

腺様扁平上皮癌

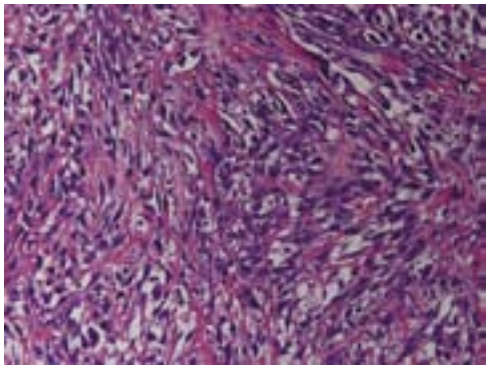

紡錘細胞癌

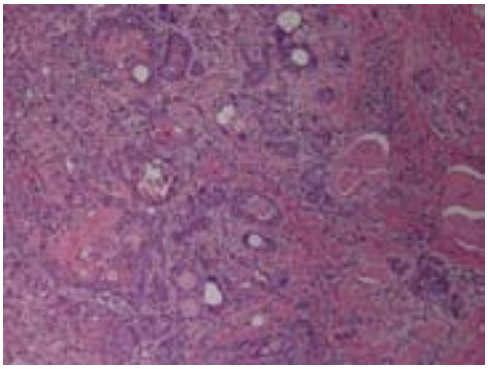

腺扁平上皮癌

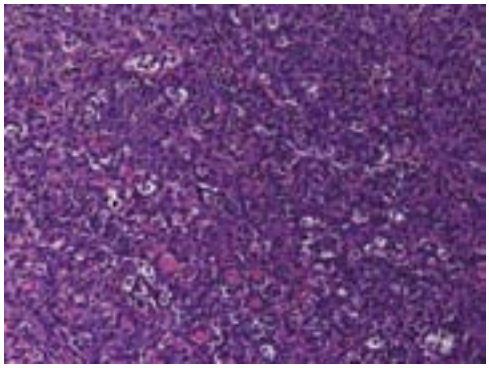

未分化癌

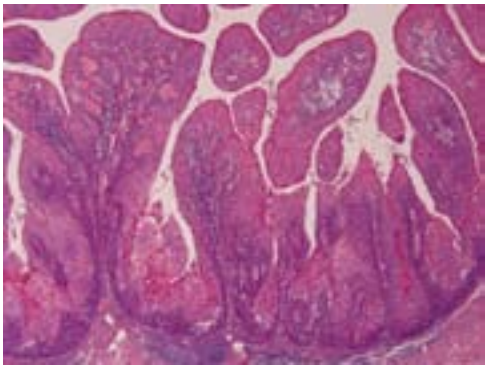

乳頭状扁平上皮癌

## D-2-c）　分子病理学的検索

**癌病態の指標となる遺伝子異常，分子マーカーおよび分子標的となる分子**

癌は，癌遺伝子および癌抑制遺伝子と呼ばれる複数の遺伝子異常が生じることにより発生する。また，多くの癌において増殖，浸潤，転移などの癌の進展に関与する遺伝子も同定されている。本項では，口腔扁平上皮癌の発生，進展に関連すると思われる遺伝子を列挙した。これらの遺伝子が，口腔癌に関連する遺伝子のすべてではないが，癌病態の指標となりうる遺伝子異常，分子マーカーおよび分子標的として参考にしていただきたい。

**1. シグナル伝達・癌遺伝子**

| | |
|---|---|
| a）癌遺伝子 | Myc，Ras，Int2 |
| b）細胞増殖因子 | EGF，PDGF，TGF-β，HGF，FGF，IGF，VEGF |
| c）細胞増殖因子受容体 | EGFR ファミリー（EGFR，ErbB2，ErbB3 など），RAR，c-Met，flt，trk |
| d）シグナル伝達経路 | Akt/PKB，MAPK/ERK，SAPK/JNK signal pathway |

**2. 癌抑制遺伝子・細胞周期関連因子**

| | |
|---|---|
| a）増殖マーカー | PCNA，Ki67 |
| b）細胞周期関連因子 | Cyclin A，Cyclin B．Cyclin D1，Cyclin E，CDK1，CDK2，CDK4，CDK6 |
| c）癌抑制遺伝子 | p53，$p21^{WAF1}$，Rb，$p16^{INK4A}$，$p27^{KIP1}$，$p15^{INK4B}$，$p14^{ARF}$，MDM2 |
| d）アポトーシス関連因子 | TNF-（TNF-α，Fas L，bcl-2，bcl-XL，Bax，Caspase-3，6，7，9，12，IGF-BP3 |

**3. 転写因子**　AP-1，Stat，E2F，NF-κB，IκB，Smad-2，-4，Telomerase，TERT

**4. 細胞骨格蛋白質**　サイトケラチン（CK-1，-13，-14，-19），Src ファミリー，Paxillin

**5. 転移関連因子**

| | |
|---|---|
| a）細胞間接着 | ICAM，Nectin，E-カドヘリン，インテグリン，Desmosome（desmoglein，desmocolin，desmoplakin，plakoglobin，plakophilin），Sla，SLx，CD44，E-selectin |
| b）細胞外基質 | Osteopontin，Fibronectin，Laminin type 4 collagen，PGHS，Decorin |
| c）転移抑制遺伝子 | nm23 |
| d）マトリックスメタロプロテアーゼ | MMP2，MMP9 など MMP-1，MMP-3，MT1-MMP，TIMP-1，TIMP-2 |
| e）プロテアーゼ | セリンプロテアーゼ，カテプシン D，E |

**6. 血管・リンパ管関連因子**

| | |
|---|---|
| a）微小血管・リンパ管 | CD31，CD34，D2-40 など |
| b）新生因子 | VEGF，bFGF，PDGF，TP，Angiogenin |

**7. 多剤耐性遺伝子・スカベンジャー**　MDR-1，MRP-1，GST-π，SOD

**8. その他**　Cox-2，Heat shock protein

## D-4　リンパ管・血管・神経浸襲

腫瘍原発巣の脈管侵襲像については，多くの領域の癌取扱い規約で所見の記載が求められており，ことに胃癌や大腸癌では手術法の選択基準の一つともなっている。しかし口腔扁平上皮癌ではその出現率が低く，検出精度の問題も加わって予後との関連性の評価は定まっていない。今後は口腔癌の病理検査においても脈管侵襲像を正しく検出記載し，症例の蓄積により，その意義について評価を下すことが望まれる。

脈管侵襲像はリンパ管侵襲（ly）と静脈侵襲（v）とを区別して記載する必要があり。ヘマトキシリン・エオジン染色標本では不明確であったりアーチファクトと区別しにくい場合，静脈侵襲（v）にはレゾルシン・フクシンやビクトリアブルーでの弾性線維染色が有効である。リンパ管侵襲（ly）には，リンパ管内皮細胞に陽性でかつ血管内皮細胞には陰性を示す様々なマーカーが近年発表されており，これらを利用した免疫組織化学が有効と考える。これらのマーカーうちで，精巣の癌胎児性抗原（M2A 抗原）で分子量 40KDa の O-linked sialoglycoprotein に対するモノクローナル抗体 D2-40 は，ホルマリン固定標本に使用出来る市販抗体であり，容易に利用可能である。

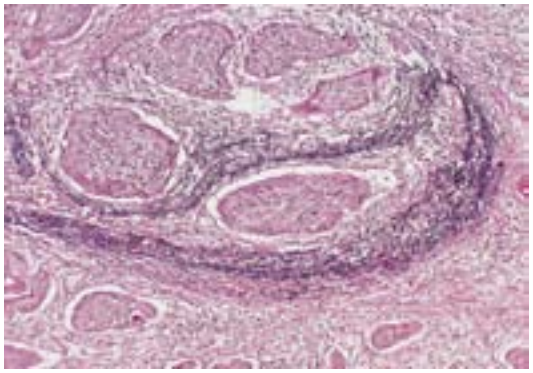

静脈浸襲（エラスチカ HE）

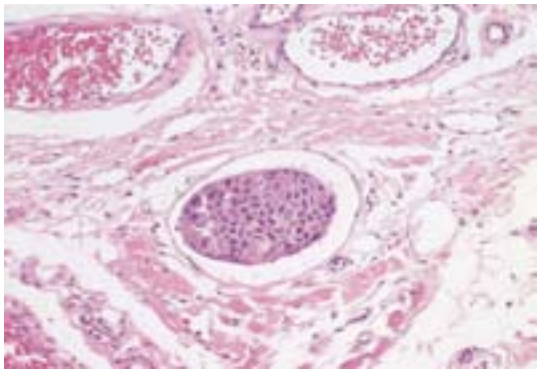

リンパ管浸襲

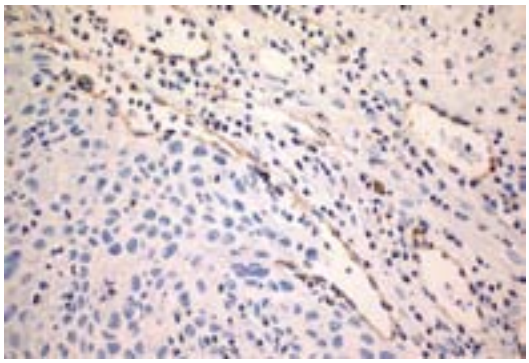

CD31

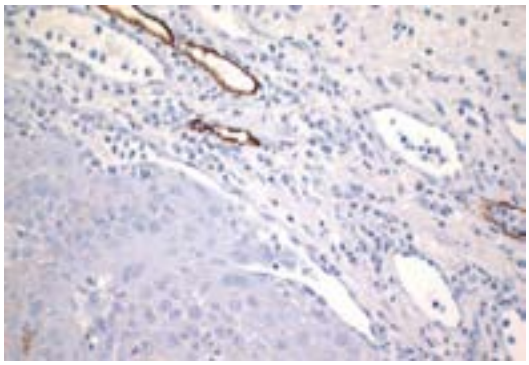

D2-40

腫瘍胞巣は，CD31 陽性の脈管腔に浸潤しているが，D2-40 は陰性であり，血管への浸潤と判定できる。

神経周囲浸潤は，近傍に神経叢を有する直腸癌や膵臓癌では大きな予後因子とされる。口腔癌においては，特に腺様嚢胞癌の神経周囲浸潤が予後に影響を及ぼすことは広く知られているが，扁平上皮癌については神経周囲浸潤が原発巣辺縁から遠方にまで及ぶことはまれである。しかし，切除断端近傍に見られるときには，注意を要する。予後因子としての評価は脈管侵襲と同様に未だ定まっていないので，症例の蓄積が必要と思われる。

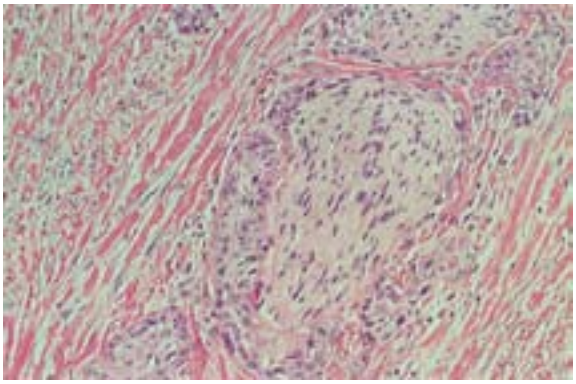

**神経周囲浸潤**

## D-5-a）　pN 検索事項

**病理学的な検索必要事項：**

1. 摘出されたリンパ節を1個ずつ取り出し，これに一連の番号をつけて検索する。この際，頸部の模式図を書きその上にリンパ節の位置と番号を記入するか，群別にリンパ節を分けて検索し，各群毎にリンパ節転移陽性個数と検索したリンパ節数を明示する。（頭頸部癌取り扱い規約　改訂第3版　2001年）

2. pN の判定には，選択的頸部郭清術では6個以上のリンパ節を，根本的頸部郭清術，または準根本的頸部郭清術では，10個以上のリンパ節を組織学的に検索する。pN 分類におけるリンパ節転移の大きさとは，リンパ節内における転移病巣のみの大きさであって，そのリンパ節全体の大きさではない。（UICC TNM 分類規約 第6版 2002年）

3. 病理組織学的必要検索事項（pN）としては以下の項目を行なう：
   a）転移部位
   b）転移個数
   c）転移リンパ節の大きさ
   d）被膜外浸潤の有無
   e）隣接血管への浸潤の有無と程度
   f）センチネルリンパ節については，検索を行なうことが望ましい

上記についての検索は，まず，摘出されたれたリンパ節を肉眼的に観察し，その所見を記載し，病理組織学的所見については，リンパ節の最大径の部分，もしくは浸潤が最も拡がっていると思われる部分において，少なくとも1分割以上の検索により診断されるべきである。ただし，センチネルリンパ節については，少なくとも3分割以上の検索により判断されることが望ましい。

## D-7　組織学的手術前治療効果判定

頭頸部がん治療効果判定基準では効果判定方法，奏功度の表現，縮小率の直接計測が記載されているが，組織学的効果判定の記載はない。他領域でも手術前治療効果の組織学的判定基準は，大星・下里分類を基盤としているものの，検索方法や記載方法は臓器ごとに異なっている。また組織学的な判定基準の記載はほとんどない。本指針では，検索方法，効果判定の際の組織学的な基準を可能な限り明確にした。また組織学的には，治療前の癌組織の範囲を明確にすることは困難であり，臨床的な腫瘍の縮小程度も参考にする必要がある。組織学的には，腫瘍の先端部と中心部の破壊程度の差，壊死，異物反応，細胞活性，胞巣破壊の程度，周囲のリンパ球浸潤などの観察が重要である。

### 1. 検索方法

BLSSで作成した切片，すべての標本を対象とする。形態的変化を細胞，胞巣，間質に分け，詳細に記述し，主に細胞の変化，胞巣の破壊の程度によって判定する。その際癌組織のみられた切片全体を1として，変化がみられる割合を参考にする。癌細胞，癌組織の変化は以下の諸変化を目安として全体像で決定する。生検，転移巣，迅速診断標本には使用せず，組織学的所見にとどめる。また変化は治療条件や切除までの期間によって異なることから，これらの条件はかならず記載する。

### 2. 細胞，胞巣に認められる組織学的変化

a）癌細胞に認められる変化：
　①異常分裂像の増加
　②核の膨化，核小体の著明化，核質の核膜への凝集，多核巨細胞の出現
　③細胞融解，核融解，細胞質のエオジン濃染，核濃染，奇怪細胞の出現

b）胞巣に認められる変化
　①胞巣周囲へのリンパ球浸潤
　②癌細胞の融解脱落，炎症性細胞浸潤
　③胞巣の虫食い変化，胞巣の縮小，消失
　⑤異物肉芽腫，黄色腫様肉芽腫

c）“Non-viable cell”とは
　①細胞質の強い好酸性
　② Pyknosis（核濃縮）あるいは核融解
　③ Karyorrhexis（核崩壊）
　④細胞膜融解
　⑤白血球浸潤を伴う細胞

d）“生存しうる”細胞とは
　上記“Non-viable cell”の所見の乏しい，活性の明らかな細胞

### 3. 病理組織学的効果判定

EF0　無効　　ineffective
　癌細胞，癌胞巣に治療による変性，壊死などの形態的変化をほとんど認めない場合。

EF1　軽度の効果　　slightly effective
　癌細胞には変性，壊死などの形態的変化がみられるが，癌胞巣の構造の破壊は少ない。これらの変化が観察した癌の1/3以上を占める場合。

EF2　中等度の効果　　moderately effective
　癌胞巣の変性，壊死が顕著で，癌胞巣の崩壊が明瞭に認められる。これらの変化が観察した癌の1/3以上を占める場合。

EF3　著効　　markedly effective
　癌細胞のほとんどが変性，壊死，消失し，胞巣の崩壊が著しく，間質に繊維化，硝子化が顕著な

場合。

**4. 効果と予後の関係**

著効の場合は予後も良いが，他の場合は予後とは必ずしも相関しない。それ故手術切除線の縮小は著効以外推奨できない。また手術前化学療法では，深部の腫瘍に著明な効果が得られても，表層の上皮に腫瘍や上皮性異形成の像がみられることも多く，同部の側方伸展および切除断端での上皮性異形成の残存も問題となる。本指針では，断端の腫瘍残存や上皮性異形成の存在は別記し，効果判定の対象としない。

付図（組織学的手術前治療効果判定）（放射線治療・化学療法）治療効果として認められる所見を呈示する

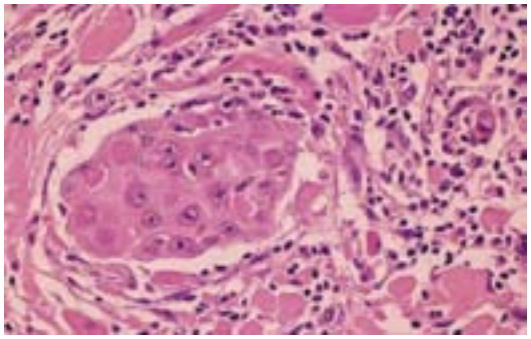

**図 1　細胞質のエオジン濃染**

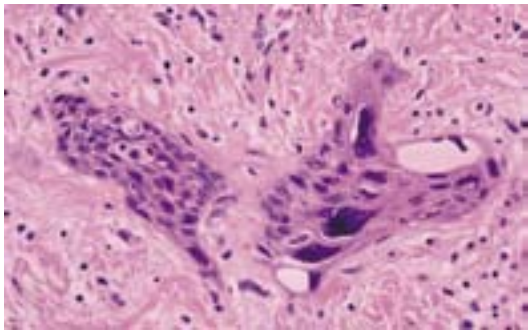

**図 2　核濃染，奇怪細胞の出現**

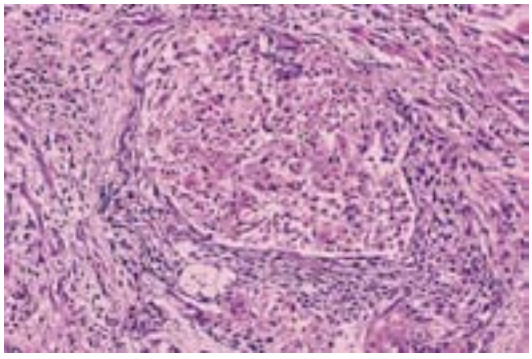

**図 3　癌細胞の融解脱落，炎症性細胞浸潤**

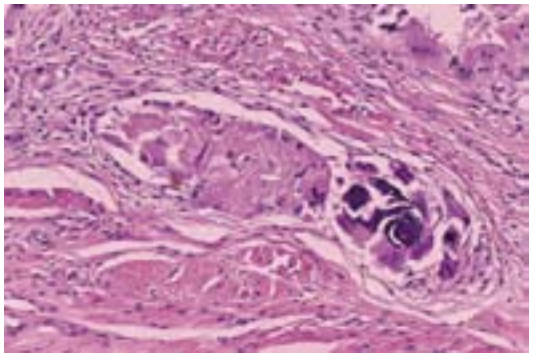

**図 4　胞巣の縮小，石灰化**

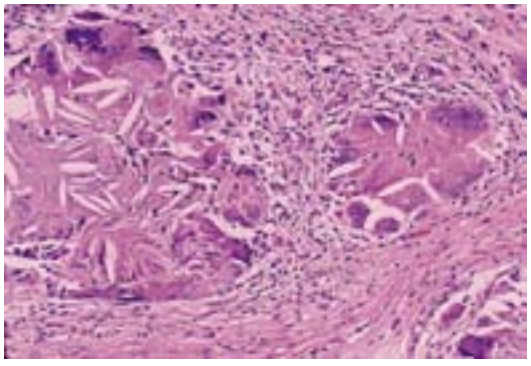

**図 5　胞巣の破壊，多核巨細胞の出現**

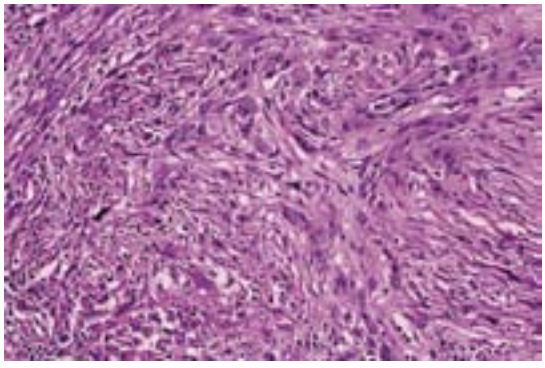

**図 6　間質の繊維増生**

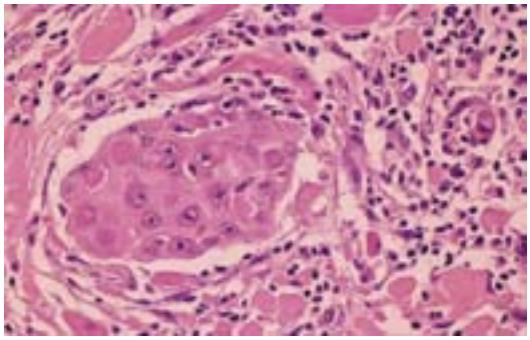

**図 7　間質の硝子化**

病理組織学的効果判定の例を呈示する

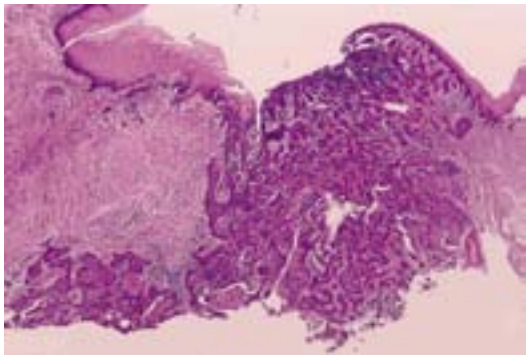

**図 8　EF0**

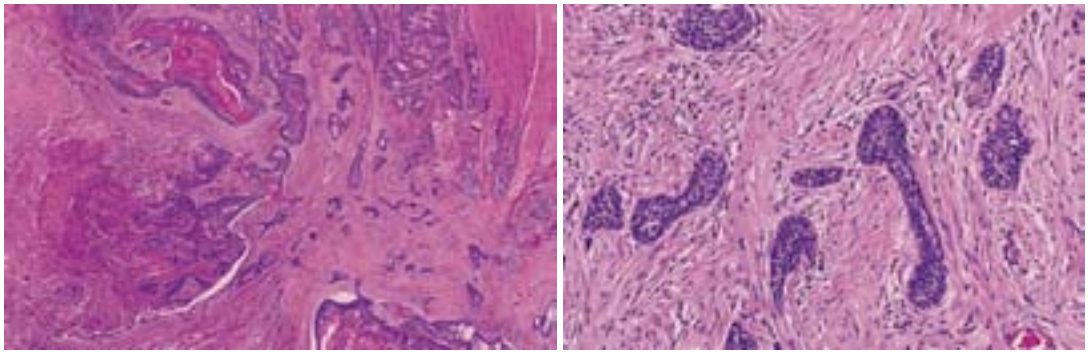

**図 9　EF1**

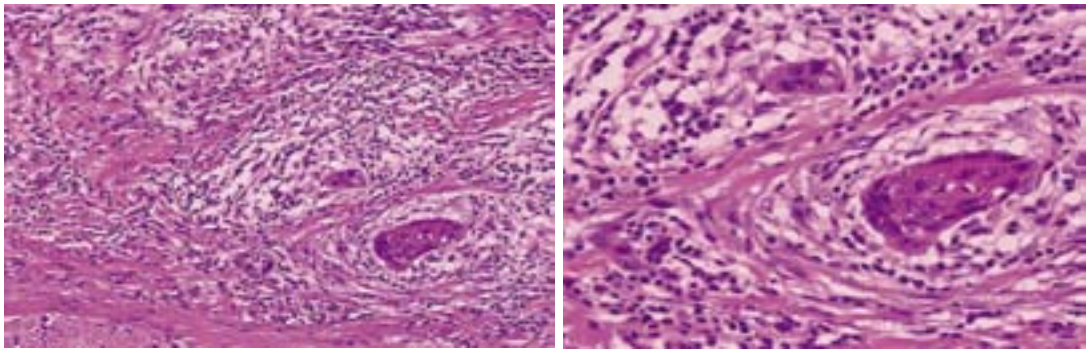

**図 10　EF2**

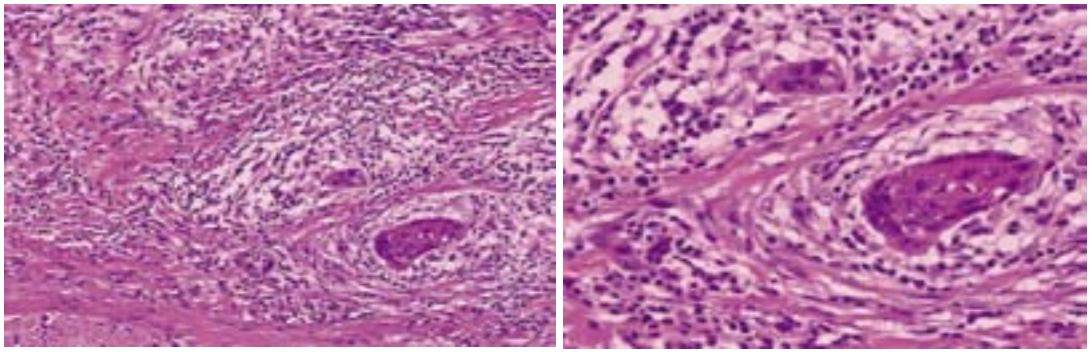

図 11　EF3

## 付 -1　術後経過

a）治療後の経過観察についての基準

原発巣・頸部再発および後発転移巣の早期発見に努める。また，口腔内多発癌はもとより他臓器重複癌の早期発見に留意する。治療後の患者に対する経過観察についての基準は確立されたものはない。少なくとも5年間の経過観察は必須であるが，多発癌・重複癌のリスクを考慮すると10年間の経過観察が望ましい。重複癌のスクリーニングとして上部消化管内視鏡検査実施が推奨される。

b）局所再発

原発巣手術部に再発。

c）後発頸部リンパ節転移

N0と判定した症例において，原発巣の根治治療終了後に所属リンパ節転移が明かとなった状態のことを指す。ただし，原発巣には腫瘍の残存がない，すなわちその後も原発巣再発のないことが条件となる。予防的頸部郭清術を施行し，その標本中には組織学的転移を認めず，後に郭清領域外の所属リンパ節に転移をきたした場合も後発転移に含める。

d）遠隔転移

他実質臓器への転移，所属リンパ節より遠位のリンパ節転移に分けて記載する。

e）口腔内多発癌

舌原発癌以外の口腔粘膜から，異時性の他癌が発生したときに記載する。

f）他臓器癌

口腔以外の他臓器に癌が発生したときに記載する。

## 付 -2　手術後機能評価

### A．言語機能評価法

#### 1．単音節発語明瞭度検査

個々の音が日本語のどの音に近く聴取されるかを検査する方法。降矢の方法に準じ，日本語100音節の正答率（%）にて評価。被験者にランダムに配列された日本語音を順次読ませて，それを録音する。後に，患者に直接接触したことのない健常な聴力を持った数名の検者にその音を再生して聴取させ，聴覚的な印象で日本語のいずれかの音として仮名表記させる。

軽 度 障 害：71-96%

中等度障害：36-70%
高 度 障 害： 0-35%

**2. 会話明瞭度**

患者の生活の質を推し量るためには日常生活場面での会話能力について評価する必要がある。

1）よくわかる
2）時々わからないことがある
3）話の内容を知っていればわかる
4）時々わかる
5）まったくわからない

**B. 摂食機能評価法**

**1. アンケート調査表**

山本の咬度表，山下らの評価基準は主観的な咀嚼・嚥下機能を総合的に評価できる。山本の咬度表による評価では，患者が摂食可能と解答した食品が半数以上占める最高の咬度を患者の評点とする。

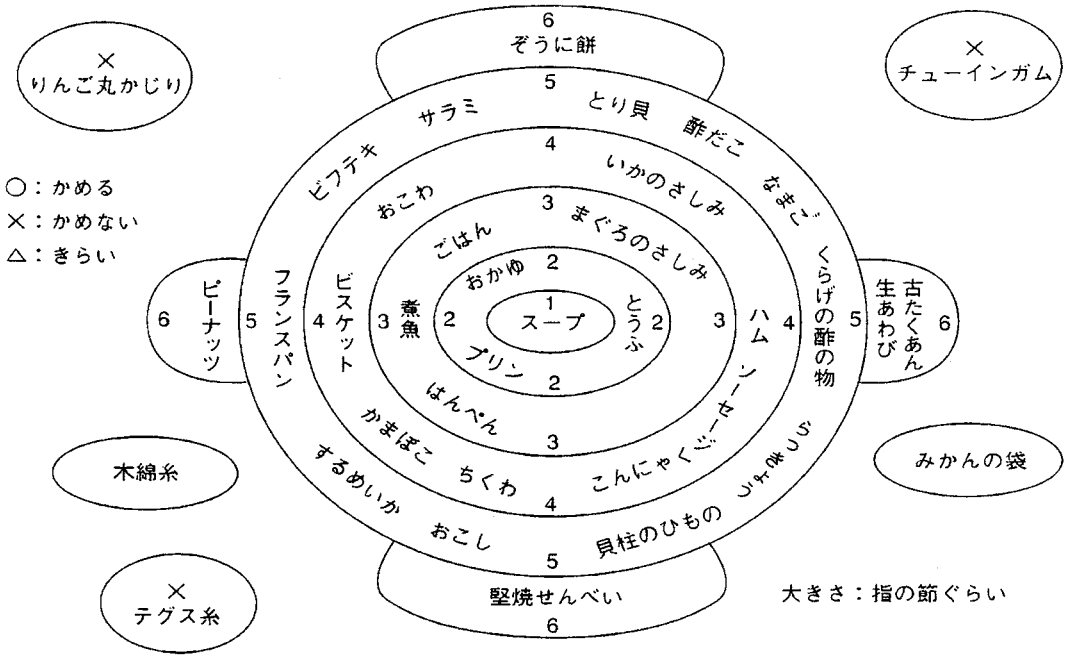


**山本の咬度表**（山本ら，1972）

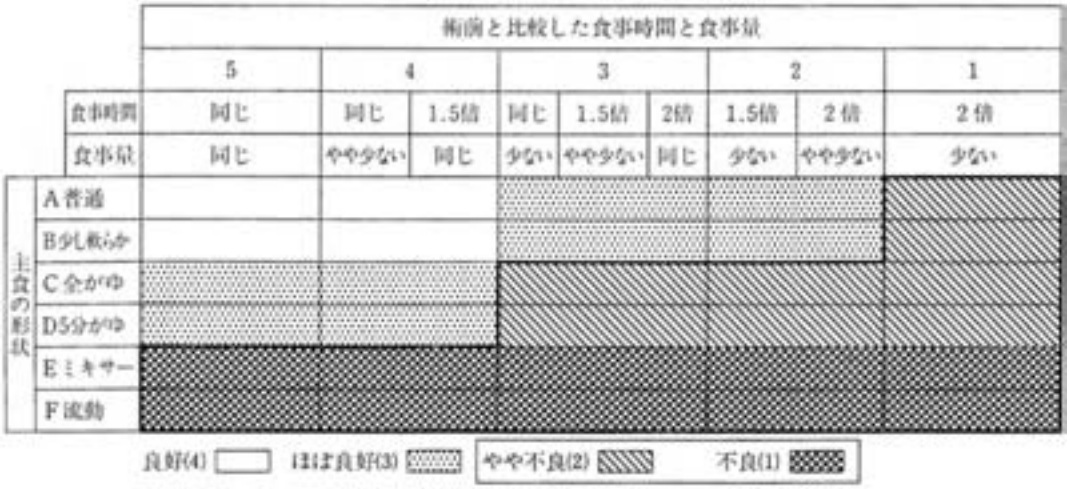


**摂食機能の評価基準**（山下ら，1992）

### 2. 発色ガム法

2種類のガムを咀嚼させ，含有しているフロキシンの発色の程度で総合的な咀嚼機能を評価する方法。患者に50回咀嚼させた検査材料を一定の鋳型を用いて成型し，L*a*b*系のうち赤色の程度を示すクロマティクネス指数a*を色彩色査計CR-200（キャノン，大阪）を用いて測定する。

### 3. 水飲み検査

30ml水を嚥下させ，嚥下に要する時間，回数を測定し，同時にむせなどの嚥下時のエピソードを記録する方法。嚥下に要する時間は正常では5秒以内で，時間が長い場合や嚥下回数が多い場合には口腔相や咽頭相の障害が疑われる。

**表　水飲み検査の検査用紙**（道ら，2000）

検査日：　　年　　月　　日

①水を飲み切るまでの時間*

_____秒

②水を飲み切るまでに要した嚥下回数**

i，1回　ii，2回　iii，3回　iv，4回　v，5回　vi，飲み切れなかった

③検査時のむせの有無

i，むせはなかった　ii，むせた

④エピソード（複数チェック可）

i，頭部を（わずかに・中等度に・著しく）（前傾・右傾斜・左傾斜・後傾）して飲んだ。

ii，すすりながら飲んだ。

iii，口唇を押さえながら飲んだ。

iv，口唇から水が（わずかに・中等度に・著しく）漏れた。

v，鼻から水が（わずかに・中等度に・著しく）漏れた。

vi，口腔内に水が（わずかに・中等度に・著しく）残った。

vii，その他_____

*嚥下終了時は最後の嚥下で挙上した喉頭が元に戻る時によって判定するが，検査前に患者に全部飲み込んだら挙手などの合図を行なうよう指示しておいてもよい。

**喉頭の挙上した回数で判定する。

## 参考文献


**I-1　用語解説**

01）WHO 編：Histological typing of cancer and precancer of the oral mucosa. 2nd ed, Springer, New York, 1997, 21–31.
02）日本癌治療学会　用語委員会　編：日本癌治療学会用語集，Int J Clin Oncol 9 Suppl 2004, 1–35.
03）菅野晴夫：一般腫瘍学，第一版，朝倉書店，東京，1970.
04）日本癌治療学会：癌規約総論，金原出版，東京，1991.

**I-2-a）　T 因子判定のための臨床所見**

05）Putz R, Pabst: Atlas of Human Anatomy, Sobotta Vol.1 Head, Neck, Upper Limb. Lippincott Williams & Wilkins, Philadelphia, 2000.
06）Janfaza P, Nadol J B. Jr, Galla RJ Fabian RL, Montgomery WW: Surgical Anatomy of the Head and Neck. Lippincott Williams & Wilkins, Philadelphia, 2000.
07）関根　弘編集代表：歯科医学大辞典 2　医歯薬出版，東京，1987.

**I-2-b）　T 因子判定のための画像所見**

08）Leslie A, Fyfe E, Guest P, Goddard P, Kabala JE: Staging of squamous cell carcinoma of the oral cavity and oropharynx: a comparison of MRI and CT in T- and N-staging. J Comput Assist Tomogr. 1999；23：43–49.
09）Hayashi T, Ito J, Taira S, Katsura : The relationship of primary tumor thickness in carcinoma of the tongue to subsequent lymph node metastasis. Dentomaxillofac Radiol 2001；30：242–245.
10）Keberle M, Tschammler A, Hahn D: Single-bolus technique for spiral CT of laryngopharyngeal squamous cell carcinoma: comparison of different contrast material volumes, flow rates, and start delays. Radiology 2002；224：171–176.
11）Luccichenti G, Cademartiri F, Pizzigallo A, Cusmano F, Bastianello S: Computed tomography and magnetic resonance features of carcinoma of the tongue. Radiol Med（Torino）. 2004；108：394–403.

**I-3-b）　N 因子判定のための画像所見**

12）van den Brekel MW, Castelijns JA, Stel HV, Golding RP, Meyer CJ, Snow GB: Modern imaging techniques and ultrasound-guided aspiration cytology for the assessment of neck node metastases: a prospective comparative study. Eur Arch Otorhinolaryngol；250：11–17, 1993.
13）van den Brekel MW, Stel HV, Castelijns JA, Nauta JJ, van der Waal I, Valk J, Meyer CJ, Snow GB: Cervical lymph node metastasis: assessment of radiologic criteria. Radiology；177：379–384, 1990.
14）Shingaki S, Suzuki I, Nakajima T, Hayashi T, Nakayama H, Nakamura M: Computed tomographic evaluation of lymph node metastasis in head and neck carcinomas. J Craniomaxillofac Surg 23：233–237, 1995.
15）Steinkamp HJ, Cornehl M, Hosten N, Pegios W, Vogl T, Felix R: Cervical lymphadenopathy: ratio of long- to short-axis diameter as a predictor of malignancy. Br J Radiol 68：266–270, 1995.
16）Tschammler A, Ott G, Schang T, Seelbach-Goebel B, Schwager K, Hahn D: Lymphadenopathy: differentiation of benign from malignant disease--color Doppler US assessment of intranodal angioarchitecture. Radiology 208：117–123, 1998.
17）Johnson JT: A surgeon looks at cervical lymph nodes. Radiology 5：607–10, 1990.
18）Ariji Y, Kimura Y, Hayashi N, Onitsuka T, Yonetsu K, Hayashi K, Ariji E, Kobayashi T, Nakamura T: Power Doppler sonography of cervical lymph nodes in patients with head and neck cancer. AJNR Am J Neuroradiol 19：303–307, 1998.
19）Stuckensen T, Kovacs AF, Adams S, Baum RP: Staging of the neck in patients with oral cavity squamous cell carcinomas: a prospective comparison of PET, ultrasound, CT and MRI. J Craniomaxillofac Surg 28：319–324, 2000.
20）Yuasa K, Kawazu T, Kunitake N, Uehara S, Omagari J, Yoshiura K, Nakayama E, Kanda S: Sonography for the detection of cervical lymph node metastases among patients with tongue cancer: criteria for early detection and assessment of follow-up examination intervals. AJNR Am J Neuroradiol 21：1127–1132, 2000.
21）Hayashi T, Ito J, Taira S, Katsura K, Shingaki S, Hoshina H: The clinical significance of follow-up sonography in the detection of cervical lymph node metastases in patients with stage I or II squamous cell carcinoma of the tongue. Oral Surg Oral Med Oral Pathol Oral Radiol Endod 96：112–117, 2003.
22）Hayashi T, Tanaka R, Taira S, Koyama J, Katsura K, Kobayashi F: Non-contrast-enhanced CT findings of high attenuation within metastatic cervical lymph nodes in patients with stage I or II tongue carcinoma during a follow-up period. AJNR Am J Neuroradiol 24：1330–1333, 2003.
23）神田重信，湯浅賢治，中山英二，河津俊幸：口腔癌頸部リンパ節転移に対する画像診断法のアプローチ．歯科放射線　40：109–121，2000.
24）神田重信，筑井　徹，河津俊幸，湯浅賢治：口腔癌の頸部リンパ節転移に対する画像診断法とその診断能．口腔腫瘍　16：75–84，2004.
25）林　孝文，伊藤寿介，加藤徳紀，中山　均，中村太保，新垣　晋，星名秀行：10MHz 高分解能探触子による口腔癌頸部リンパ節転移の US 診断．口腔腫瘍　6：55–5，1994.

26）林　孝文：画像上の経時的変化と病理像の対比．口腔腫瘍　10：282-287，1998.
27）林　孝文，伊藤寿介，平　周三，勝良剛詞，檜木あゆみ，河野正己：超音波断層撮影法による非転移頸静脈二腹筋リンパ節の短径の計測．歯科放射線　40：33-37，2000.

**A．臨床所見の記載**

**A-1-c)-1）　Tis 癌　（付）ヨード生体染色**

28）栗田　浩，倉科憲治，他：口腔粘膜におけるルゴール染色の応用に関する研究―粘膜および病変の染色性および染色機序について―．口腔腫瘍　7：319-325，1995.

**A-1-d）　深達度**

29）Shintani S, Nakayama B, Matsuura H, Hasegawa Y: Intraoral ultrasonography is useful to evaluate tumor thickness in tongue carcinoma. Am J Surg 1997；173：345-347.
30）Matsuura K, Hirokawa Y, Fujita M, Akagi Y, Ito K: Treatment results of stage I and II oral tongue cancer with interstitial brachytherapy: maximum tumor thickness is prognostic of nodal metastasis. Int J RadiatOncol Biol Phys 1998；40：535-539.
31）Hayashi T, Ito J, Taira S, Katsura K: The relationship of primary tumor thickness in carcinoma of the tongue to subsequent lymph node metastasis. Dentomaxillofac Radiol 2001；30：242-245.

**A-1-e）　周囲組織浸潤**

32）UICC 編：TNM classification of malignant tumours. 6th ed，Splinger-Verlag，New York，2002.
33）清水正嗣，小浜源郁　編：口腔癌―診断と治療―，第一版，デンタルダイアモンド社，東京，1898.

**A-2　cN 因子**

34）Shah JP: Patterns of cervical lymph node metastasis from squamous carcinomas of the upper aerodigestive tract. Am J Surg 160：405-409, 1990.
35）松浦秀博，長谷川泰久，中山　敏，他：頸部郭清術・分類の現況―われわれの4分と和名の提案―．耳喉頭頸　68：385-390，1996.
36）Robbins KT, Clayman G, Levine P et al: Neck dissection classification update: Revisions proposed by the American Head and Neck Society and the American Academy of Otolaryngology-Head and Neck Surgery. Arch Otolaryngol Head Neck Surg 128：751-758，2002.
37）日本頭頸部腫瘍学会：頭頸部癌取扱い規約，第三版．金原出版，東京，2001.
38）日本癌治療学会：日本癌治療学会リンパ節規約．金原出版，東京，2002.
39）Pindborg JJ, Reichart PA, Smith CJ et al: WHO 口腔粘膜の癌と前癌病変の組織学的分類，第二版．永末書店，京都，2002.
40）「頭頸部がんのリンパ節転移に対する標準的治療法の確立に関する研究」斑：頸部郭清術の分類と名称に関する試案．2004.

**A-10　臨床的手術前治療効果判定**

40）日本頭頸部腫瘍学会　編：頭頸部癌取り扱い規約，改訂第3版，金原出版，東京，2001，59-63.
41）日本癌治療学会　用語委員会　編：日本癌治療学会用語集，Int J Clin Oncol 9 Suppl 2004，1-35.
42）Trerasse P, Arbuck SG, et al: New guidelines to evaluate the response to treatment in solid tumors. J Nat Cancer Inst 92：205-216, 2000.

**B．手術所見の記載**

**B-5　センチネルリンパ節検索**

43）新谷　悟，矢野淳也，他：核医学的検出法によるセンチネルリンパ節生検実施までの経緯と現状．日口外誌　49：257-263，2003.
44）中城公一，新谷　悟，他：口腔悪性腫瘍におけるセンチネルリンパ節微小転移の術中診断．頭頸部腫瘍　29：64-69，2003.
45）新谷　悟，中城公一，他：口腔癌におけるセンチネルリンパ節（SN）生検の臨床応用成績．頭頸部癌　30：印刷中，2005.

**C．手術検体の取扱い**

46）スタンダード病理学　病理検査のすべて　大西　俊造ら編，分光堂，東京，2002
47）田中　陽一：標準化に向けた口腔癌の病理組織学的検索 ―特に舌癌切除材料の Breadloaf step sectioning（BLSS）法―．歯科学報，101(11)：1008-1016，2001.
48）田中　陽一：舌癌手術材料の取扱い―Breadloaf step sectioning を用いた舌癌切除材料の検索．口腔腫瘍，13(2)：57-58，2001.
49）田中　陽一，山根　源之，朝波　惣一郎：Breadloaf step sectioning を用いた舌癌切除材料の検索と臨床と病理の連携．口腔腫瘍，13(4補)：217-221，2001.

**D-1-c)-1)-(1)　Tis 癌（扁平上皮内癌）**

50）Pindborg JJ, Reichrt PA et al.: Histological typing of cancer and precancer of the oral mucosa. 2nd Ed.; World Health Organization International Histological Classification of Tumours. Springer. Berlin, 1997.

**D-1-c)-1-(2)　Tis 癌（SIN）**

51）Cissman JD, Sakr WA: Squamous intraepithelial neoplasia of the upper aerodigestive tract, D.R. Gnepp; Diagnostic surgical pathology of the head and neck, W.B. Saunders Co, Philadelphia, 2001 1-17.
52）Kuffer R, Lombardi T: Premalignant lesions of the oral mucosa. A discussion about the place of oral intraepithelial neoplasia（OIN）. Oral Oncol 38：125-130, 2002.
53）Braakhuis BJM, Leemans CR, et al.: A genetic progression model of oral cancer: current evidence and clinical implications. J Oral Pathol Med 33：317-322, 2004.
54）朔　敬：口腔粘膜扁平上皮癌とその境界病変：組織学的評価に関する新しい動向とその病理学的背景．新潟歯学会雑誌　32：209-224，2002.
55）茅野照雄：頭頸部の早期癌・境界病変―口腔―．病理と臨床　臨時増刊号　19：200-207，2001.

**D-2-a)-1)　Grade 分類**

56）Pindborg JJ, Reichrt PA et al.: Histological typing of cancer and precancer of the oral mucosa. 2nd Ed.; World Health Organization International Histological Classification of Tumours. Springer. Berlin,

**D-2-a)-2)　YK 分類**

57）Jakosson PA, et al.: Histological classification and grading of malignancy in carcinoma f the larynx. Acta Radiol. 12：1-8, 1973.
58）Anneroth G, et al.: Review of the literature and a recommended system of malignancy grading in oral squamous cell carcinoma. Scand J Dent Res 95：229-249, 1987.
59）Yamamoto E, Kohama G: Mode of invasion, bleomycin sensitivity and clinical course in squamous cell carcinoma of the oral cavity. Cancer 15：2175-2180, 1983.
60）Yamamoto E, Miyakawa A, et al.: Mode of invasion and lymph node metastasis in squamous cell carcinoma of the oral cavity. Head Neck Surg 6：938-947, 1984.
61）田中　彰，川尻秀一，他：口腔扁平上皮癌の間質線維化と細胞外気質分解酵素の発現に関する病理組織学的検索―癌浸潤様式との関連性について―．口腔腫瘍　16：169-181，2004.

**D-2-c)　分子病理学的検索**

62）Garnis C, Coe BP, et al.: Novel regions of amplification on 8q distinct from the MYC locus and frequently altered in oral dysplasia and cancer. Genes Chromosomes Cancer 39：93-98, 2004.
<Ras>
63）Caulin C, Nguyen T, et al.: Inducible activation of oncogenic K-ras results in tumor formation in the oral cavity. Cancer Res 64：5054-5058, 2004.
<EGF>
64）Yigitbasi OG, Younes MN, et al.: Tumor cell and endothelial cell therapy of oral cancer by dual tyrosine kinase receptor blockade. Cancer Res 64：7977-7984, 2004.
<TGF-B>
65）Paterson IC, Davies M, et al.: TGF-beta1 acts as a tumor suppressor of human malignant keratinocytes independently of Smad 4 expression and ligand-induced G（1）arrest. Oncogene 21：1616-1624, 2002.
<IGF>
66）Zavras AI, Pitiphat W, et al.: Insulin-like growth factor II receptor gene-167 genotype increases the risk of oral squamous cell carcinoma in humans. Cancer Res 63：296-297, 2003.
<c-Met>
67）Morello S, Olivero M, et al.: MET receptor is overexpressed but not mutated in oral squamous cell carcinomas. J Cell Physiol 189：285-290, 2001.
<Cyclin D1>
68）Izzo JG, Papadimitrakopoulou VA, et al.: Cyclin D1 genotype, response to biochemoprevention, and progression rate to upper aerodigestive tract cancer. J Natl Cancer Inst 95：198-205, 2003.
<Cyclin E>
69）Yamada S, Sumrejkanchanakij P, et al.: Loss of cyclin E requirement in cell growth of an oral squamous cell carcinoma cell line implies deregulation of its downstream pathway. Int J Cancer 111：17-22, 2004.
<p53>
70）Ide F, Kitada M, et al.: p53 haploinsufficiency profoundly accelerates the onset of tongue tumors in mice lacking the xeroderma pigmentosum group A gene. Am J Pathol 163：1729-1733, 2003.
<TNF-alpha>
71）Jeng JH, Wang YJ, et al.: Roles of keratinocyte inflammation in oral cancer：regulating the prostaglandin E2, interleukin-6 and TNF-alpha production of oral epithelial cells by areca nut extract and arecoline. Carcinogenesis 24：1301-1315, 2003.
<AP-1>
72）Ding H, Han C, et al.: Piroxicam selectively inhibits the growth of premalignant and malignant human oral cell lines by limiting their progression through the S phase and reducing the levels of cyclins and AP-1, Int J Cancer 107：830-836, 2003.
<TERT>
73）Gordon KE, Ireland H, et al.: High levels of telomere dysfunction bestow a selective disadvantage during the progression of human oral squamous cell carcinoma. Cancer Res 63：458-467, 2003.

＜カドヘリン＞
74）Kudo Y, Kitajima S, et al.: Invasion and metastasis of oral cancer cells require methylation of E-cadherin and/or degradation of membranous beta-catenin. Clin Cancer Res 15：5455-5463, 2004.
＜インテグリン＞
75）Thomas GJ, Lewis MP, et al.: AlphaVbeta6 integrin promotes invasion of squamous carcinoma cells through up-regulation of matrix metalloproteinase-9. Int J Cancer 92：641-650, 2001.
<Nm23>
76）Khan MH, Yasuda M, et al.: nm23-H1 suppresses invasion of oral squamous cell carcinoma-derived cell lines without modifying matrix metalloproteinase-2 and matrix metalloproteinase-9 expression. Am J Pathol 158：1785-1791, 2001.
＜マトリックスメタロプロテアーゼ＞
77）Katayama A, Bandoh N, et al.: Expressions of matrix metalloproteinases in early-stage oral squamous cell carcinoma as predictive indicators for tumor metastases and prognosis. Clin Cancer Res 10：634-640, 2004.
<MT1-MMP>
78）Aznavoorian S, Moore BA, et al.: Membrane type I-matrix metalloproteinase-mediated degradation of type I collagen by oral squamous cell carcinoma cells. Cancer Res 61：6264-6275, 2001.
<VEGF>
79）Lopez de Cicco R, Watson JC, et al.: Simultaneous expression of furin and vascular endothelial growth factor in human oral tongue squamous cell carcinoma progression. Clin Cancer Res 10：4480-4488, 2004.
<SOD>
80）Muramatsu H, Kogawa K, et al.: Superoxide dismutase in SAS human tongue carcinoma cell line is a factor defining invasiveness and cell motility. Cancer Res 55：6210-6214, 1995.
<Cox-2>
81）Fong LY, Zhang L, et al.: Dietary zinc modulation of COX-2 expression and lingual and esophageal carcinogenesis in rats. J Natl Cancer Inst 97：40-50, 2005.
<Heat shock protein>
82）Yonekura N, Yokota S, et al.: Interferon-gamma downregulates Hsp27 expression and suppresses the negative regulation of cell death in oral squamous cell carcinoma lines. Cell Death Differ 10：313-322, 2003.

**D-4　リンパ管・血管・神経浸襲**

83）藤崎順子，池上雅博，他：胃癌 EMR の完全切除の判定基準を求めて，胃癌 EMR の一括切除による根治的切除の判定基準，特に垂直方向への拡がりからみた検討．胃と腸　33：1579-1587，1998.
84）山野泰穂，工藤進英，他：大腸 sm 癌の内視鏡的切除をめぐって，sm 浸潤度分類からみた大腸 sm 癌の内視鏡治療の適応と限界．胃と腸　34：769-774，1999.
85）Close LG, Burns DK, et al.: Microvascular invasion in cancer of the oral cavity and oro-pharynx. Arch Otolaryngol Head Neck Surg 113：1191-1195, 1987.
86）Shingaki S, Suzuki I, et al.: Evaluation of histopathologic parameters in predicting cervical lymph node metastasis of oral and oropharyngeal carcinomas. Oral Surg 66：683-688, 1988.
87）Klotch DW, Muro-Cacho C, et al.: Factors affecting survival for floor-of-mouth carcinoma. Arch Otolaryngol Head Neck Surg 122：495-498, 2000.
88）木村幸紀，柳沢昭夫，他：舌癌切除後の予知因子について，舌部分切除単独治療症例を用いての検討．頭頸部腫瘍　22：78-82，1996.
89）Brown B, Barnes L, et al.: Prognostic factors in mobile tongue and floor of mouth carcinoma. Cancer 64：1195-1202, 1989.
90）日本胃癌学会：胃癌取扱い規約，13 版，金原出版，東京，1999，82-83.
91）Scholl FG, Gamallo C, et al.: Identification of PA2.26 antigen as a novel cell-surface mucin-type glycoprotein that induces plasma membrane extentions and increased motility in keratinocytes. J Cell Sci 112：4601-4613, 1999.
92）Van Trappen PO, Steele D, et al.: Expression of vascular endithelial growth factor（VEGF)-C and VEGF-D, and their receptor VEGFR-3 during different stages of cervical carcinogenesis. J Pathol 201：544-554. 2003.
93）Erovic BM, Neuchrist C, et al.: CD9 expression on lymphatic vessels in head and neck mucosa. Mod Pathol 16：1028-1034,2003.
94）Hong YK, Harvey N, et al.: Prox1 is a master control gene in the program specifiying lymphatic endothelial cell fate. Dev Dyn 225：351-357, 2002.
95）Banerji S, Ni J, et al.: LYVE-1, a new homologue of the CD44 glycoprotein, is a lymph-specific receptor for hyaluronan. J Cell Biol 144：789-801, 1999.
96）Marks A, Sutherland DR, et al.: Characterization and distribution of an oncofetal antigen（M2A antigen）expressed on testicular germ cell tumors. Br J Cancer 80：569-578, 1999.
97）Takahashi,T., Ishikura,H., et al.：Preineural invasion by ductal adenocarcinoma of the pancreas. J Sug Oncol 65：164-170,1997.
98）永田 仁：直腸癌神経浸潤における神経接着分子の臨床的意義に関する研究．東女医誌　65：946-953，1995.

99）Borges AM, Shrikhande SS, et al.: Surgical pathology of squamous cell carcinoma of the oral cavity: Its impact on management. Seminars Surg Oncol 5：310-317, 1989.

**付　治療後の経過観察についての基準**

100）Boysen M, et al: The Value of Follow-up in Patients Treated for Squamous Cell Carcinoma of the Head and Neck. Eur J Cancer 28：426-430, 1992.
101）Snow GB, et al.: Follow-up in Patients Treated for Head and Neck Cancer: How Frequent, How Thorough and for How Long? Eur J Cancer 28：315-316, 1992.
102）de Visscher A, VM et al.: Routine Long-term Follow-up in Patients Treated With Curative Intent for Squamous Cell Carcinoma of the Larynx, Pharynx, and Oral Cavity. Does It Make Sense? Arch Otolaryngol Head and Neck Surg 120：934-939, 1994.
103）伊藤恵子，久保田彰，他：頭頸部領域の重複癌．癌の臨床　38(6)，1992.
104）斉川雅久，海老原敏：頭頸部外科医の立場からみた重複癌．癌の臨床　44(11)：1351-1358，1998.
105）中島幹雄，大関　悟，他：口腔癌患者における他臓器重複癌の検討．口腔腫瘍　9(1)：19-25，1997.
106）川上美夕喜，池村邦男：口腔の扁平上皮癌患者における多重癌―5年生存率への影響―．口科誌　53(1)：9-13，2004.
107）山中正文，飯田明彦，他：顎口腔領域癌患者における上部消化管内視鏡検査（GIF）の検討．日口外誌　49（5）：329-334，2003.
108）山本哲也，片山慶馬，他：口腔癌患者における異所性重複癌の検討―特に他臓器癌に対するスクリーニング検査の重要性について―　口科誌　53(4)：161-166，2004.
109）内田育宏，小宮義昭：口腔癌の重複癌発生に関する臨床的検討．日口外誌　44(3)：292-302，1998.
110）塩谷健一，岡部貞夫，他：口腔内多発癌の臨床的検討．口腔腫瘍　4(2)：257-263，1992.
111）米田和典，山本哲也，他：口腔多発癌の臨床的，組織学的検討．口腔腫瘍　7(3)：142-148，1995.
112）原田浩之，鄭　漢忠，他：口腔扁平上皮癌における遠隔転移例の検討―原発・頸部制御例における遠隔転移発現に関する因子について―．口腔腫瘍　11(2)：106-112，1999.
113）小池聰之，宇野鉄哉，他：舌癌の治療成績-生存率に影響を及ぼす重複癌と遠隔転移．耳鼻臨床　83(1)：63-67，1990.

**術後機能評価**

114）道　健一：口腔・中咽頭手術の機能評価．口腔腫瘍　13：59-73，2001.
115）山城正司，吉増秀實，他：口腔癌術後機能障害の評価と治療．口腔腫瘍　11：314-319，1999.
116）降矢宜成：言語障害の語音発語明瞭度（語明度）に関する研究．日耳鼻　61：1923-1948，1958.
117）頭頸部腫瘍学会編：臨床・病理頭頸部取扱規約．金原出版，東京，1982，57-64.
118）山本為之：総義歯臼歯部人工歯の配列について（その2）―特に反対咬合について―．補綴臨床　5：395-400，1972.
119）山下夕香里，大野康亮，他：遊離前腕皮弁による即時再建例の咀嚼，嚥下および摂食機能の評価―主観的評価法と客観的評価法による検討―．口科誌　44：55-65，1995.
120）松井義郎：口腔癌術後機能障害の評価と治療―評価：咀嚼障害―．口腔腫瘍　11：320-325，1999.
121）高橋浩二，宇山理紗，他：口腔癌術後機能障害の評価と治療―評価：嚥下障害―．口腔腫瘍　11：326-332，1999.
122）道　健一，今井智子，他：言語機能の障害．道　健一編；言語聴覚士のための臨床歯科医学・口腔外科学，医歯薬出版，東京，2000，126-149.